Facetas Diretas em Resina Composta Pós-microabrasão – Relato de Caso Clínico

Composite Resin Veneer after Microabrasion Procedure – Clinical Case Report

Ana Cecília Corrêa ARANHA*
Fabio Hiroyuki Ogata MITSUI**
Giselle Maria MARCHI***

ARANHA, A.C.C.; MITSUI, F.H.O.; MARCHI, G.M. Facetas diretas em resina composta pós-microabrasão – Relato de caso clínico. **J Bras Dent Estet**, Curitiba, v.2, n.5, p.72-78, jan./mar. 2003.

Este relato de caso clínico tem como objetivo apresentar as etapas clínicas para a tentativa de remoção de manchas de esmalte através da aplicação de um produto microabrasivo, assim como a confecção de facetas diretas em resina composta frente ao insucesso da microabrasão. Após o término do caso, o sorriso do paciente foi restabelecido nos padrões estéticos desejáveis.

PALAVRAS-CHAVE: Manchas de esmalte; Microabrasão; Facetas diretas de resina composta

* Aluno de Mestrado do Curso de Clínica Odontológica (Dentística), Departamento de Odontologia Restauradora/Faculdade de Odontologia de Piracicaba, Universidade Estadual de Campinas – São Paulo
** Aluno de Mestrado do Curso de Clínica Odontológica (Dentística), Departamento de Odontologia Restauradora/Faculdade de Odontologia de Piracicaba, Universidade Estadual de Campinas – São Paulo
** Professora-assistente Doutora, Departamento de Odontologia Restauradora (Dentística)/Faculdade de Odontologia de Piracicaba, Universidade Estadual de Campinas – São Paulo; Av. Limeira, 901, Areião – CEP 13414-903, Piracicaba, SP; e-mail: gimarchi@fop.unicamp.br

INTRODUÇÃO

A preocupação com a aparência e a importância de um sorriso atrativo está bem estabelecida na sociedade moderna. Um padrão estético saudável satisfaz qualquer pessoa, independente do sexo, idade ou classe social (NASH & RADZ, 1995). O crescente interesse dos pacientes por uma melhor aparência estética, associado ao desenvolvimento significativo de novos materiais e a uma ampla divulgação na mídia desse conceito de beleza, propiciou mudanças nos conceitos do tratamento odontológico.

De acordo com Baratieri, em 1994, dentes brancos, bem contornados e bem alinhados estabelecem o padrão de beleza. No entanto, com freqüência, dentes vitais se apresentam com a cor ou forma alterada, comprometendo substancialmente a estética. De acordo com Segura et al., 1997, em um número considerável de vezes, os dentes anteriores, especialmente os superiores, apresentam apenas alteração de cor, estando com a forma, contorno, alinhamento e textura superficial original não comprometidos.

Manchas e defeitos no esmalte podem ocorrer por inúmeros fatores, tais como hipoplasia, fluorose, pigmentação por medicamentos e desmineralização por cárie, entre outros (MATOS et al., 1998; SUNDFELD et al. 2002). Na tentativa de recuperar a estética, alguns procedimentos são sugeridos como, por exemplo, clareamento, microabrasão, confecção de facetas diretas e indiretas e restauração.

Tradicionalmente, restaurações ou coroas de porcelana ou combinados de porcelana-metal eram a melhor solução para os problemas estéticos. A microabrasão é uma técnica conservadora e efetiva no tratamento de algumas alterações de cor na superfície do esmalte (SUNDFELD et al., 2002). Porém, pequenas manchas e defeitos na superfície do mesmo podem, muitas vezes, ser removidos com ação local de materiais ácidos e/ou abrasivos, ou seja, através da microabrasão do esmalte dental (SUNDFELD et al., 2002; MATOS et al., 1998)

De forma análoga à dermabrasão na superfície da pele, a microabrasão do esmalte é um método de "micro-reduzir" a superfície do dente de maneira a remover defeitos de descoloração superficiais (CROLL & HELPIN, 2000). Usando aplicações de um preparado abrasivo (abrasivo+ácido), uma quantidade microscópica de esmalte é removida, expondo a camada subsuperficial não manchada. A perda de esmalte é insignificante e clinicamente irreconhecível. Essa técnica possibilita a realização de procedimentos mais conservadores através do emprego de diferentes abrasivos associados a soluções químicas (SUNDFELD et al., 2002). Entretanto, em alguns casos, somente o processo de microabrasão não é suficiente para a obtenção da estética desejada.

A evolução dos sistemas adesivos e das resinas compostas fotopolimerizáveis tem propiciado a realização de procedimentos restauradores adesivos menos invasivos e com ótimos resultados estéticos (PRATI, 1998).

Entre esses procedimentos adesivos, está a confecção de facetas diretas em resina composta, que consiste na aplicação e escultura de uma ou mais camadas desse material sobre a superfície dental. A execução dessas restaurações tornou-se popular nos últimos anos graças a, especialmente, dois fatores: possibilidade de conservação de estrutura dental sadia; excelentes resultados estéticos que elas podem possibilitar (ALBERS, 1985; BARATIERI et al., 1992 e 2000; FELIPPE & BARATIERI, 2000).

Dessa maneira, o objetivo deste artigo é descrever um caso clínico em que se optou pela confecção de facetas em resina composta direta em dentes anteriores, cujo tratamento prévio de microabrasão não resultou em satisfação, nem por parte do paciente, nem dos profissionais, em razão de as manchas presentes no esmalte dental serem profundas.

CASO CLÍNICO

Paciente R.L., 12 anos de idade, compareceu à Clínica de Pós-graduação da Faculdade de Odontologia de Piracicaba acompanhado de sua mãe, que relatou o descontentamento de seu filho com relação à alteração de cor presente nos incisivos laterais superiores. Após exame clínico inicial, foi constatada a presença de manchas nas cores branca e marrom no esmalte vestibular dos elementos 12 e 22, com início de cavitação, comprometendo a estética e afetando o estado emocional do paciente, que se apresentava envergonhado com seus dentes (Figuras 1 a 4). Dessa maneira, o plano de tratamento inicial consistiu na realização de microabrasão com pasta abrasiva à base de ácido clorídrico, visando à remoção das manchas sem desgaste excessivo do esmalte dental.

Primeiramente, foram realizados os procedimentos relacionados à proteção do paciente. O isolamento absoluto com dique de borracha foi realizado (Figura 5), obtendo-se completa proteção da mucosa oral e tecido gengival contra eventuais contatos com a solução abrasiva, a qual contém ácido clorídrico. Os olhos, tanto do paciente como do profissional, devem ser protegidos, o que pode ser facilmente realizado através do uso de óculos de proteção.

A seguir, realizou-se a remoção de eventuais resíduos de placa da superfície vestibular dos dentes a serem abrasionados, com o auxílio de uma pasta de pedra-pomes e água, a qual foi aplicada com uma taça de borracha montada em baixa rotação (Figura 6). A solução abrasiva Prema Compound® (Premier Dental Products) foi então manipulada com água destilada

e aplicada diretamente sobre a superfície vestibular dos dentes manchados com uma taça de borracha em baixa rotação durante 10 segundos (Figuras 7a e 7b). A pasta abrasiva foi lavada com irrigação abun-

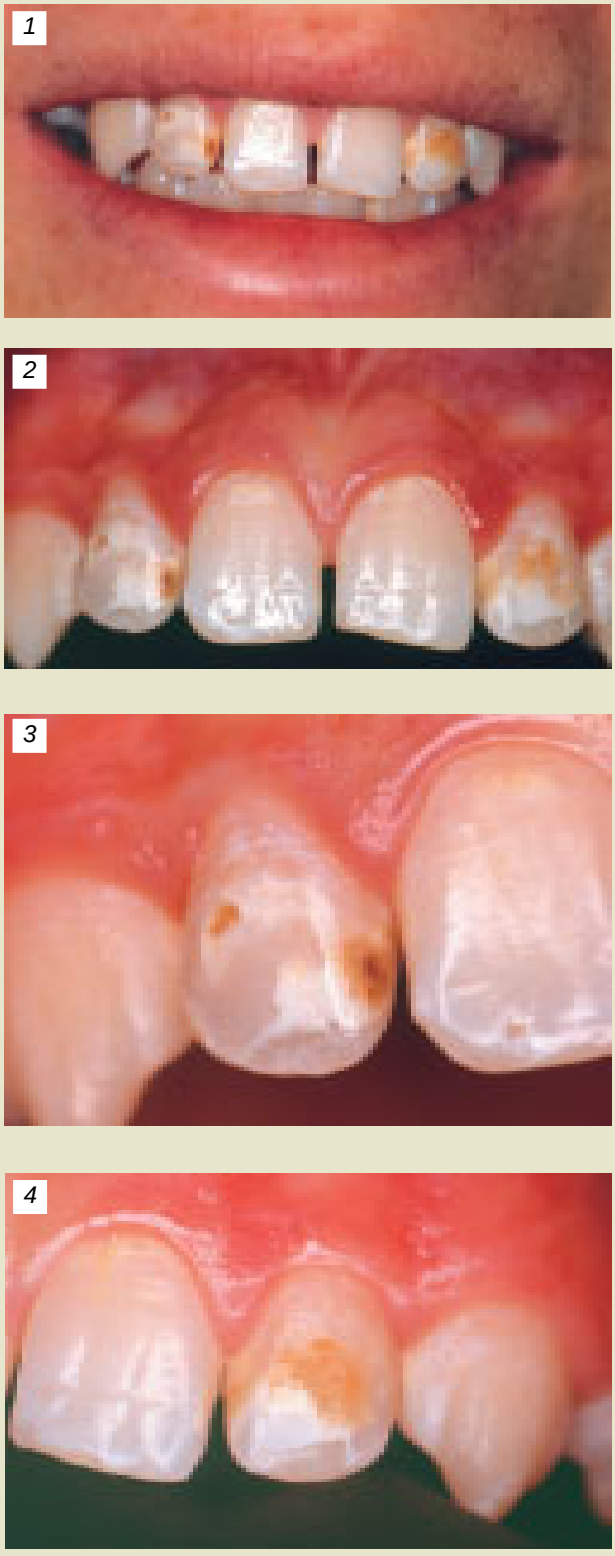

FIGURAS 1 a 4: *Aspecto inicial das manchas presentes no esmalte vestibular dos elementos 12 e 22.*

FIGURA 5: *Isolamento absoluto do campo operatório.*

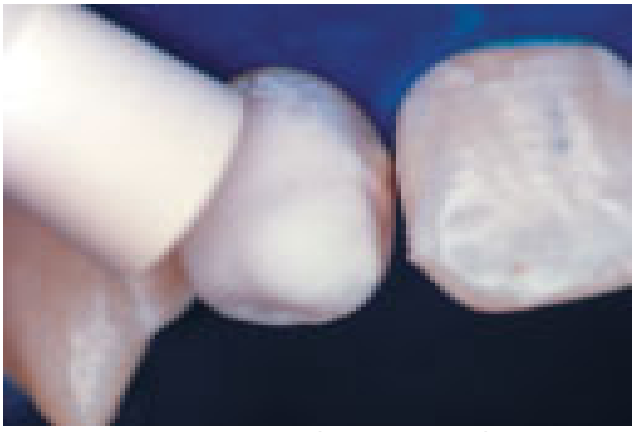

FIGURA 6: *Remoção de resíduos da superfície vestibular com pasta de pedra-pomes e água.*

FIGURA 7A: *Aplicação da solução abrasiva com taça de borracha em baixa rotação.*

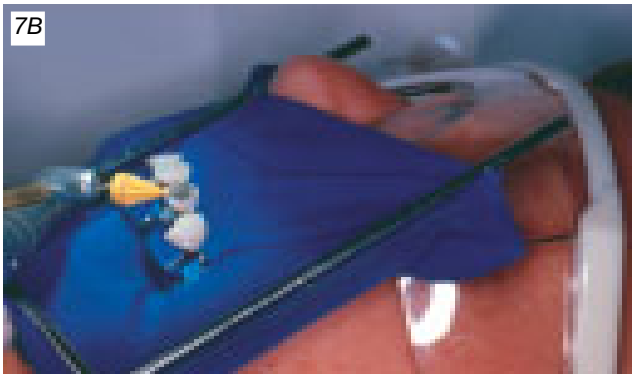

FIGURA 7B: *Notar a proteção dos olhos do paciente com uso de óculos de proteção.*

FIGURA 8: *Aplicação da pasta microabrasiva com auxílio de espátula de madeira.*

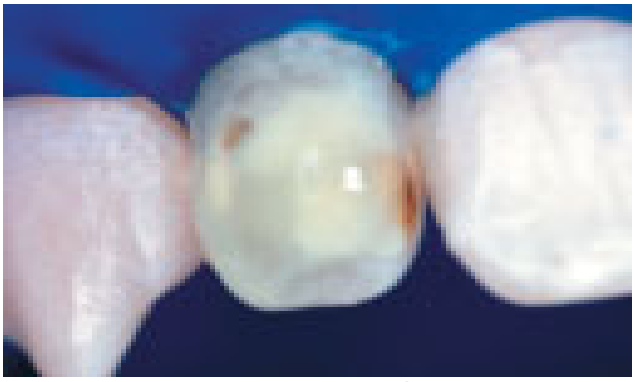

FIGURA 9: *Solução de fluoreto de sódio a 2% por 4 minutos.*

dante, e uma nova aplicação foi realizada, desta vez com o auxílio de uma espátula de madeira, a qual foi firmemente friccionada sobre a superfície dental durante os mesmos 10 segundos (Figura 8). Após nova lavagem, foi aplicada uma solução de fluoreto de sódio a 2% neutro durante 4 minutos (Figura 9). De acordo com Segura et al., 1997, a aplicação tópica de flúor pode contribuir para a formação de cristais de hidroxiapatita, os quais podem permitir remineralização e diminuição da solubilidade do esmalte.

Esse procedimento foi realizado da mesma maneira nos dois incisivos laterais superiores que se apresentavam manchados e repetido por mais duas sessões clínicas. Ao término da terceira e última sessão, foi obtido apenas um clareamento superficial das manchas, uma vez que estas se encontravam não apenas na superfície de esmalte, mas também na dentina (Figuras 10 a 12).

Por este motivo, foi então proposta a realização de facetas diretas em resina composta em ambos os incisivos laterais manchados após o término dos procedimentos de microabrasão.

Realizada a profilaxia dos dentes, selecionou-se a cor das resinas a serem utilizadas, levando-se em consideração a tonalidade dos dentes adjacentes. A região anterior foi isolada, utilizando-se dique de borracha, e o preparo foi iniciado com uma ponta diamantada tronco-cônica nº 2135 (KG Sorensen), confeccionando-se canaletas verticais de profundidade equivalente à metade da espessura da parte ativa da ponta selecionada, respeitando as diferentes convexidades dos terços cervical, médio e incisal apresentadas na superfície vestibular pelos dentes anteriores superiores (Figuras 13 e 14). Tal procedimento auxilia na manutenção de uma uniformidade na profundidade e contorno da superfície preparada. No procedimento adesivo, o condicionamento ácido total foi realizado durante quinze segundos na superfície vestibular com gel de ácido fosfórico a 35% (3M ESPE do Brasil) (Figura 15), lavado pelo mesmo tempo, e o sistema adesivo Single Bond® (3M ESPE do Brasil) foi aplicado em duas camadas consecutivas (Figura 16), fotopolimerizadas por 10 segundos (Optilux 501 – Demetron / Kerr). Em seguida, a resina micro-híbrida Charisma® (Heraeus Kulzer) foi inicialmente aplicada, nas cores A1 e I

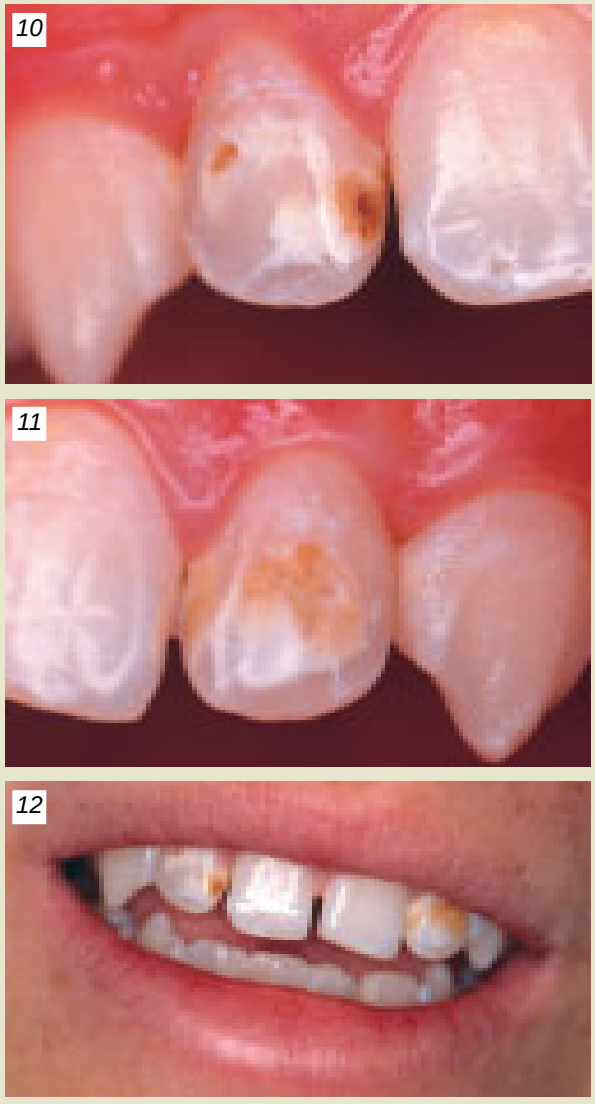

FIGURAS 10 a 12: *Aspecto dos elementos 12 e 22 após 3 sessões de microabrasão. Notar o insucesso do tratamento abrasivo devido à profundidade das manchas.*

FIGURA 13: *Confecção de canaletas de orientação para preparo das facetas diretas no elemento 12.*

FIGURA 14: *Preparo realizado.*

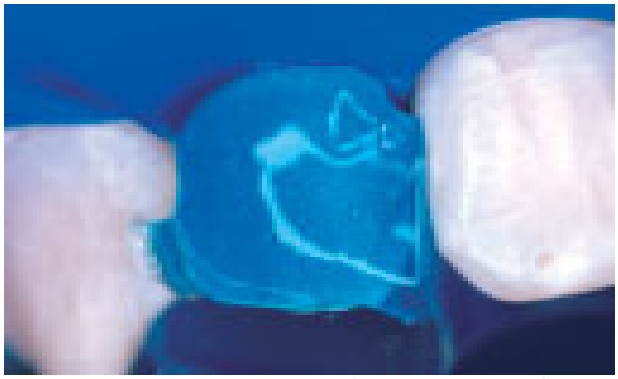

FIGURA 15: *Condicionamento ácido com gel de ácido fosfórico a 35%. Notar a proteção dos dentes adjacentes com tira de poliéster.*

FIGURA 16: *Aplicação do sistema adesivo monocomponente com pincel descartável.*

FIGURA 17: *Restaurações antes da realização dos procedimentos de acabamento e polimento.*

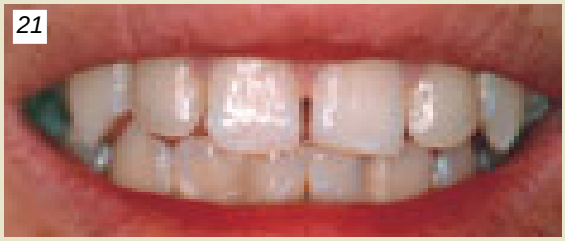

FIGURAS 18 a 21: *Aspecto clínico final das facetas diretas de resina composta dos elementos 12 e 22.*

(incisal), na região média/incisal. Aplicou-se, então, a resina microparticulada Durafil® (Heraeus Kulzer) nas cores A1 e A2, abrangendo os terços cervical e médio, e a cor I na região incisal. Finalizadas as etapas restauradoras (Figura 16), realizou-se o acabamento das restaurações utilizando-se pontas diamantadas F® e FF® (KG Sorensen) e multi-laminadas (JET Brand – Beavers Dental). O polimento das mesmas foi obtido com discos abrasivos Sof-Lex® (3M ESPE do Brasil) de granulações e pontas de borracha® (Viking) de decrescentes abrasividades associadas à pasta diamantada (Figura 17), obtendo-se a adequada forma e textura das restaurações (Figuras 18 a 21).

DISCUSSÃO

O primeiro relato do uso de um ácido para a remoção de manchas de fluorose remonta a 1916, quando o Dr. Walter Kane, no Colorado, utilizou ácido hidroclorídrico associado a uma fonte de calor. Os resultados foram positivos esteticamente e nenhum dente apresentou danos irreversíveis. Posteriormente, o Dr Robert McCloskey utilizou um pedaço de algodão embebido em uma substância de ácido hidroclorídrico a 18% envolvido em um condensador de amálgama. Intrigado com os trabalhos e resultados de McCloskey, Croll, em 1986, iniciou seus trabalhos de microabrasão, propondo a remoção das manchas de esmalte pelo emprego de uma mistura de ácido clorídrico a 18% com pedra-pomes, que era aplicada na área afetada com auxílio de uma espátula de madeira. Dessa forma, pela ação química da solução ácida com o efeito abrasivo da pedra-pomes, a camada mais superficial do esmalte era removida, restabelecendo a cor. Autores como Sundfeld, Mondelli e Croll apontam que o uso do ácido concentrado permite pouco controle ao Cirurgião-dentista (SUNDFELD et al., 2002; MONDELLI et al., 2001; CROLL, 1991).

Muitas pesquisas, tanto in vitro como clínicas, continuaram a ser realizadas no intuito de melhorar a substância e a técnica, tornando-a mais fácil, rápida e principalmente mais segura para o paciente, o profissional e sua equipe. Foram, assim, desenvolvidos materiais e técnicas com outros agentes mais tóxicos, em concentrações mais baixas. Em maio de 1990, um composto foi desenvolvido por Croll, patenteado e introduzido no mercado. O Prema Compound® (Premier Dental Products) apresentava-se como uma pasta pré-misturada com ácido hidroclorídrico a 10%, carbeto de sílica e gel de sílica. Esse produto apresentava, em seu kit, um contra-ângulo especial, com redução da velocidade de 10:1 em baixa-rotação, no qual se adaptava uma ponta de borracha (CROLL, 1990). Esse produto, utilizado nesse caso clínico, não está mais disponível no mercado, tendo sido substituído por outros, como o Opalustre® (Ultradent Products, Inc.).

Após muitas observações dos tratamentos realizados, ficou aparente que as manchas marrons de fluorose não eram as únicas que poderiam ser removidas com sucesso pela técnica da microabrasão. Manchas brancas, defeitos de esmalte, descalcificações poderiam também ser removidos com esse método (SUNDFELD et al., 2002).

A experiência clínica mostra que a superfície de esmalte microabrasionada apresenta uma melhora de coloração, assim como o desenvolvimento de uma superfície lisa, polida e densamente compactada e mineralizada após o tratamento, designada de enamel glaze ou "efeito abrasão" (CROLL & BULLOCK, 1994). De acordo com Donly et al., 1992, um provável efeito seria a alteração que ocorre nos prismas de esmalte ou no componente orgânico. O ácido penetraria no tecido orgânico do esmalte com pequeno efeito sobre os prismas de esmalte. Croll (1991) acredita que tanto a microabrasão do esmalte quanto as novas propriedades ópticas da densa superfície mineralizada contribuem para a correção das descolorações.

Clinicamente, algumas vezes parece um tanto quanto difícil saber a real profundidade da mancha, fato que leva os profissionais a aplicar a técnica da microabrasão, sempre independente de sua etiologia, dimensão e profundidade da mancha, como mostrado nesta descrição de caso clínico.

Sundfeld et al., 2002, verificaram uma perda irrisória de esmalte dental, ou seja, 25 a 200 micrômetros (1 a 10 aplicações de um minuto cada). Os resultados de Segura et al., em 1997, confirmam os achados de Sundfeld et al. (2002) de que a redução é insignificante frente à espessura de esmalte dental remanescente.

Diante de uma Odontologia mais conservadora, a microabrasão do esmalte é uma opção viável para o tratamento de descolorações presentes no esmalte dental. Entretanto, alguns casos, como o apresentado no presente relato clínico, mostram que certas descolorações são resistentes à microabrasão do esmalte. Assim, após algumas sessões de microabrasão, notou-se uma sutil melhora na descoloração. Desse modo, foi necessário a remoção de tecido dental para a confecção de faceta direta com resina composta. As facetas diretas em resina composta possuem algumas vantagens, quando comparadas com coroas totais ou laminados de porcelana (BARATIERI et al., 2001). Além de poderem ser confeccionadas em uma única sessão clínica, economizando tempo e encargos com laboratório, requerem pouco ou até mesmo nenhum desgaste dental, propiciando, dessa maneira, uma boa relação custo/benefício tanto para o profissional quanto para o paciente (BARATIERI et al., 1992). Além disso, as facetas de resina composta apresentam uma longevidade clínica em torno de

10 anos (GOLDSTEIN, 1998).

É importante salientar que a obtenção do sucesso funcional e estético das facetas em resina composta depende principalmente do Cirurgião-dentista, o qual deve compreender os princípios básicos dos sistemas adesivos e das resinas compostas, além de ter uma visão multidisciplinar que o possibilite diagnosticar e planejar o caso corretamente.

CONSIDERAÇÕES FINAIS

A microabrasão do esmalte dental, utilizando uma combinação de ácido hidroclorídrico e pedra-pomes, é considerada uma técnica altamente eficaz na remoção de manchas do esmalte dental, desde que estejam localizadas nas camadas mais superficiais. No entanto, caso a resposta a esse tipo de tratamento não seja satisfatória, a realização de facetas utilizando-se materiais adesivos tem-se mostrado eficaz no restabelecimento dos aspectos funcionais e estéticos do sorriso.

ARANHA, A.C.C.; MITSUI, F.H.O.; MARCHI, G.M. Composite resin veneer after microabrasion procedure – Clinical case report. **J Bras Dent Estet**, Curitiba, v.2, n.5, p.72-78, jan./mar. 2003.

The present clinical case report shows the steps of enamel stains removal by employing a microabrasive technique, and the confection of composite resin veneers, in cases in which the microabrasion process did not achieve an acceptable success in completely removing the stains. The recuperation of the esthetical pattern of patient's smile was achieved.

KEYWORDS: Enamel stains; Microabrasion; Composite resin direct veneer.

REFERÊNCIAS

ALBERS, H.F. **Tooth-colored restoratives**. Cotati, California: Alta Books, 1985.
BARATIERI, L.N. *et al.* **Odontologia restauradora**: fundamentos e possibilidades. 1.ed. São Paulo: Santos, 2001.
BARATIERI, L.N. **Clareamento dental**. 1.ed. São Paulo: Santos, 1994.
BARATIERI, L.N. *et al.* Influence of post placement in the fracture resistance of endodontically treated incisors veneered with direct composite. **J Prosthet Dent**, Saint Louis, v.84, n.2, p.180-184, Aug. 2000.
BARATIERI, L.N. *et al.* Composite resin veneers: a new technique. **Quintessence Int**, Berlin, v.23, n.4, p.237-243, Apr. 1992.
CROLL, T.P. Enamel microabrasion for removal of superficial demineralization and decalcification defects. **J Am Dent Assoc**, v.120, n.4, p.411-414, Apr. 1990.
CROLL, T.P. **Enamel microabrasion**. Chicago: Quintessence, 1991.
CROLL, T.P.; BULLOCK, G.A. Enamel microabrasion for removal of smooth surface decalcification lesions. **J Clin Orthod**, v.28, n.6, p.365-370, June 1994.
CROLL, T.P.; HELPIN, M.L. Enamel microabrasion: a new approach. **J Esthet Dent**, v.12, n.2, p.64-71, 2000.
CROLL, T.P.; SEGURA, A. Tooth color improvement for children and teens: enamel microabrasion and dental bleaching. **J Dent Child**, v.63, n.1, p.17-22, Jan./