O Aparelho Herbst e as Alterações Adaptativas na ATM: Revisão de Literatura

The Herbst Appliance and the Adaptive Changes in the Temporomandibular Joint: a Review of the Literature

Omar Gabriel da SILVA FILHO*
Olívia de Freitas MENDES**
Carlos Alberto AIELLO***
Terumi OKADA****

SILVA FILHO, O.G. da; MENDES, O. de F.; AIELLO, C.A.; OKADA, T. O aparelho Herbst e as alterações adaptativas na ATM: revisão de literatura. **J Bras Ortodon Ortop Facial**, Curitiba, v.7, n.41, p.426-437, set/out. 2002.

O aparelho de Herbst tem sido uma alternativa à intermitência dos tradicionais aparelhos ortopédicos funcionais no tratamento da má-oclusão de Classe II com deficiência mandibular. Seu mecanismo de ação contínua, mantendo a mandíbula ininterruptamente projetada durante todas as suas funções e repouso, é um fato estimulante no sentido da potencialidade das remodelações ortopédicas desejadas. Por outro lado, é desafiador no sentido de prováveis iatrogenias à articulação temporomandibular (ATM). O objetivo deste artigo de divulgação consistiu em mergulhar em um segmento da vasta literatura pertinente e trazer à tona informações referentes aos aludidos efeitos a curto e longo prazo induzidos na ATM pelo aparelho de Herbst. Tratou-se de um exercício acadêmico para decifrar o que o aparelho provoca na ATM, estudando o comportamento desta através de imagem radiográfica, ressonância magnética e histologia animal. Não foram encontrados na literatura motivos consistentes para se contra-indicar o uso do aparelho de Herbst. Este dispositivo tem mostrado um saldo médio positivo, suscitando algum efeito ortopédico, remodelação na ATM e grau variado de compensação dentoalveolar. Em última análise, seu efeito dependerá da magnitude da resposta ortopédica induzida pelo reposicionamento mandibular, que é individual, variável e imprevisível. E, por fim, o ganho ortopédico obtido não está livre de recidiva.

PALAVRAS-CHAVE: Aparelhos ortodônticos ; Articulação temporomandibular; Maloclusão Angle classe II.

INTRODUÇÃO

As forças ortopédicas sagitais vigentes na ortodontia contemporânea para correção da discrepância esquelética de Classe II prometem potencialidades para inibir o crescimento maxilar e estimular o crescimento mandibular. O aparelho de Herbst (HERBST, 1910, 1934) representa um destes apare-

*Ortodontista do Hospital de Reabilitações de Anomalias Craniofaciais da Universidade de São Paulo – HRAC-USP, Bauru, SP; Coordenador do Curso de Aperfeiçoamento em Ortodontia Preventiva e Interceptiva/PROFIS; Rua Silvio Marchione, 3/20, Vila Universitária – CEP 17043-900, Bauru, SP; e-mail: ortoface@travelnet.com.br
**Aluna do Curso de Aperfeiçoamento em Ortodontia Preventiva e Interceptiva/PROFIS
***Ortodontista do Hospital de Reabilitações de Anomalias Craniofaciais da Universidade de São Paulo – HRAC-USP, Bauru, SP; Professor do Curso de Aperfeiçoamento em Ortodontia Preventiva e Interceptiva/PROFIS
****Ortodontista do Hospital de Reabilitações de Anomalias Craniofaciais da Universidade de São Paulo – HRAC/USP, Bauru, SP; Professora do Curso de Aperfeiçoamento em Ortodontia Preventiva e Interceptiva/PROFIS

lhos ditos ortopédicos funcionais, porém fixo, indicado para o tratamento da má-oclusão de Classe II com deficiência mandibular, como alternativa à intermitência dos clássicos aparelhos ortopédicos funcionais (URSI, 1993). Este aparelho foi idealizado há exatamente um século pelo alemão Emil Herbst, que, com o seu poder intuitivo, acreditava ser possível a estimulação do crescimento mandibular através de um dispositivo propulsor de ação contínua (Figura 1). No entanto, o conceito instigante de avanço mandibular contínuo permaneceu distanciado dos meios clínicos e científicos por muitas décadas por razões principalmente práticas e, também, conceituais, surgidas com o florescer da ortopedia funcional dos maxilares, na Europa, e com a crença de que os elásticos intermaxilares promovessem remodelação óssea, nos Estados Unidos. Transcorrido mais de meio século, o aparelho de Herbst foi resgatado na literatura contemporânea e, subseqüentemente, na prática mundial, no final da década de 1970, mais precisamente a partir de 1979, graças ao ortodontista sueco Hans Pancherz (PANCHERZ, 1979). Desde então, ao lado dos demais aparelhos de avanço mandibular, tor-

FIGURA 1: *A comparação das fotografias pré-tratamento (1A, 1B, 1C, 1D, 1E, 1F e 1G).*

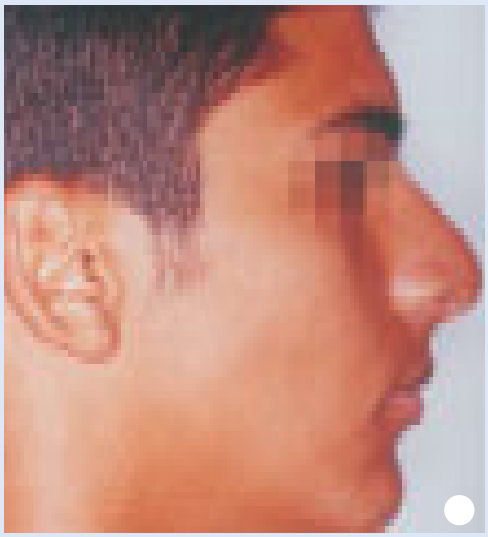

FIGURA 1: *Pós-tratamento (1H, 1I, 1J, 1L, 1M, 1N e 1O) atesta o sucesso terapêutico da má-oclusão de Classe II priorizando o avanço mandibular. Neste caso, a deficiência mandibular foi corrigida com o aparelho fixo tipo Herbst para o reposicionamento contínuo da mandíbula.*

nou-se objeto de estudo de ortodontistas e alvo de acaloradas discussões.

A recente acolhida que a ortodontia pátria deu a este secular dispositivo, no intento de faturar valiosos acréscimos ao comprimento mandibular, reflete o interesse da classe ortodôntica em renovar suas expectativas frente às forças ortopédicas ao superar a principal deficiência da ortopedia funcional – o fato de dispor exclusivamente de aparelhos removíveis. A característica de ser fixo torna o mecanismo Herbst independente da cooperação do paciente, mantendo a mandíbula ininterruptamente projetada durante todas as suas funções e em repouso, fato estimulante no sentido da potencialidade das alterações induzidas, mas ao mesmo tempo desafiador no sentido de prováveis iatrogenias às estruturas internas da articulação temporomandibular (ATM). Os rumores de iatrogenia vêm da transgressão à fisiologia da ATM, exposta à pressão contínua e à limitação de movimentos de lateralidade por um determinado período de tempo. Na realidade, as imagens da ATM têm demonstrado ser este aspecto mais temerário do que realmente agressivo (PANCHERZ *et al.,* 1999; RUF & PANCHERZ, 1998a, 1999, 2000).

O aparelho de Herbst consiste num mecanismo telescópico par que, quando adaptado, mantém a mandíbula deslocada para a frente em caráter permanente e em graus determinados terapeuticamente pelo comprimento do tubo telescópico ajustado na ancoragem superior. Se há alguma novidade nesse sistema secular, ela refere-se à ancoragem. Esse mecanismo exige uma ancoragem intermaxilar pesada para potencializar seu efeito ortopédico e minimizar a compensação dentária, visto que a perda de ancoragem reflete em alterações dentoalveolares compensatórias. A importância da ancoragem já ensejou vários arquétipos que variam desde a estrutura metálica fundida (liga de cromo-cobalto) (PAULSEN, 1997), passando pelo esplinte acrílico (WINDMILLER, 1993) e chegando à estrutura bandada composta pelos fios de aço (SILVA FILHO *et al.*, 2000), com ou sem expansão transversal do arco dentário superior. Vale ressaltar que a ancoragem soldada tem sido nossa opção terapêutica, tanto para a dentadura mista quanto para a permanente.

A época de aplicação deste aparelho tem sido variável na literatura. Estende-se desde a dentadura decídua, para os casos graves (WIESLANDER, 1984, 1993), até a dentadura permanente (HÄGG & PANCHERZ, 1988; HANSEN *et al.,* 1991; PANCHERZ, 1979, 1982a, 1985; PANCHERZ & HÄGG, 1985), mesmo após o esgotamento do crescimento facial (BAKKE & PAULSEN, 1989; PAULSEN, 1997; PAULSEN *et al.*, 1995; RUF & PANCHERZ, 1999). A maioria das publicações prefere a dentadura permanente com o nível de maturação esquelética compatível com a adolescência ou com o surto máximo de crescimento da adolescência. Portanto, afastados os exageros, em regra, pode-se ter dois protocolos distintos para a correção da má-oclusão de Classe II com o aparelho de Herbst. O protocolo de tratamento precoce inicia-se na dentadura mista, mais precisamente no período intertransitório, e envolve duas fases distintas de tratamento ativo, com um hiato entre as fases ortopédica e ortodôntica. O protocolo de tratamento tardio inicia-se na dentadura permanente e envolve um único estágio de tratamento, ou seja, o estágio de movimentação ortodôntica segue-se imediatamente ao estágio de remodelação ortopédica.

Os adeptos do protocolo tardio acreditam num efeito ortopédico mais vigoroso quando da instalação da terapia ortopédica de avanço mandibular nas proximidades do surto de crescimento da adolescência (HÄGG & PANCHERZ, 1988; PANCHERZ & HÄGG, 1985). Tudo indica que o ganho esquelético durante a fase de uso do aparelho de Herbst é mais generoso na época de pico de crescimento estatural. Por outro lado, a estabilidade a longo prazo dos resultados conseguidos parece independer da época de tratamento. Quando na dentadura permanente, o período de crescimento em que os pacientes foram tratados (pré-pico, pico, pós-pico) não influenciou a estabilidade dos resultados a longo prazo (HANSEN *et al.*, 1991; WIESLANDER, 1993). A literatura tem valorizado a estabilidade oclusal como fator importante na contenção dos resultados obtidos durante o tratamento (PANCHERZ, 1991; PANCHERZ & HANSEN, 1986). Diante das incertezas, cabe ao profissional o bom senso de saber indicar a melhor época para tratar o seu paciente, claro que considerando aqui a gravidade da má-oclusão, a ansiedade da criança e dos pais para a antecipação do tratamento, a aceitação por parte do paciente e dos seus familiares de um tempo de tratamento prolongado e, finalmente, a preferência particular do profissional.

Durante o tratamento com o aparelho de Herbst, o mecanismo telescópico par mantém a mandíbula deslocada para a frente continuamente no intento de corrigir a deficiência

mandibular. Ao avançar a mandíbula até uma relação incisal de topo-a-topo, os côndilos são avançados dentro da fossa articular até se posicionarem no limite extremo inferior da eminência articular. Parece haver uma relação diretamente proporcional entre a quantidade de avanço e a magnitude das alterações induzidas (PANCHERZ, 1982a). Depois de um tempo relativamente curto, que para a maioria das publicações varia em torno de 6 meses, o aparelho provoca uma flagrante mudança na relação sagital entre os arcos dentários com algum caráter definitivo. Simultaneamente, a convexidade facial melhora e os côndilos retornam à sua posição inicial dentro das respectivas fossas articulares. Isso ocorre devido a uma multiplicidade de fatores que incluem desde alterações dentoalveolares compensatórias (deslocamento mesial do arco dentário inferior e deslocamento distal do arco dentário superior) até as desejadas remodelações ortopédicas como a restrição do crescimento maxilar e, principalmente, o aumento do crescimento mandibular acompanhado de remodelação da ATM (SILVA FILHO *et al.*, 2000; PANCHERZ, 1985). O comportamento da ATM conta com alterações remodelativas nas estruturas ósseas contíguas, côndilo (PANCHERZ & HÄGG, 1985; PANCHERZ *et al.*, 1999; PAULSEN *et al.*, 1995) e fossa articular (WOODSIDE, 1987), mantendo inalterada a relação côndilo-fossa articular original. Existe uma tendência recente de aceitar o mecanismo de crescimento condilar induzido como resposta à alteração biofísica da ATM, ou melhor, como uma interação com as modificações na fossa articular e não como um fenômeno independente e isolado (teoria do crescimento relativo da ATM submetida ao tratamento ortopédico de avanço mandibular contínuo) (VOUDOURIS & KUFTINEC, 2000). É importante deixar claro que a consolidação dos efeitos ortopédicos não garante estabilidade absoluta, obrigando o profissional a lançar mão de abordagens distintas, como contenção a longo prazo (PANCHERZ, 1991; PANCHERZ & HANSEN, 1986) ou compensação dentária durante a mecanoterapia subseqüente.

É claro que a possibilidade de manipulação extra-genética do potencial de crescimento facial sempre alimentou o debate entre os defensores e os detratores da ortopedia dentofacial. Ainda hoje, a literatura se divide no que tange ao questionamento da efetividade dos aparelhos ortopédicos em estimular crescimento condilar duradouro, mesmo com o uso de um mecanismo de ação contínua, como o aparelho de Herbst (PANCHERZ & FACKEL, 1990). Há sugestão de que o efeito do aparelho de Herbst tem um impacto temporário sobre o padrão dentofacial, prevalecendo a longo prazo a imposição do padrão morfogenético (PANCHERZ, 1982b; PANCHERZ & FACKEL, 1990; RUF & PANCHERZ, 1996).

PROPOSIÇÃO

O objetivo do presente artigo de divulgação consiste em mergulhar em um segmento da vasta literatura pertinente e trazer à tona informações referentes aos aludidos efeitos a curto e longo prazo induzidos na ATM pelo aparelho de Herbst. Trata-se de um exercício acadêmico para decifrar o que o aparelho provoca na ATM, estudando o comportamento desta através de imagem radiográfica, ressonância magnética e histologia animal.

REVISÃO DA LITERATURA

Imagem radiográfica da ATM

O diagnóstico mediante imagens radiográficas permite avaliar as alterações na relação geométrica do côndilo dentro da fossa articular, bem como patologias ósseas e o desenvolvimento de alterações estruturais nos componentes articulares da ATM (côndilo, fossa articular e eminência articular), frente ao avanço mandibular contínuo. Com esta incumbência, a literatura tem lançado mão de radiografias transcranianas laterais oblíquas (PANCHERZ, 1979; HANSEN *et al.*, 1991), tomografias computadorizadas e orto-pantomografias (PAULSEN *et al.*, 1995), radiografias transcra-nianas e ortopantomografias (PAULSEN, 1997) e tomografias (CROFT *et al.*, 1999).

As imagens radiográficas denunciam que, após o tratamento, o côndilo, que havia sido avançado até a eminência articular no momento da instalação do aparelho Herbst, retornou à sua posição inicial de concentricidade na fossa articular em todos, senão na maioria dos casos estudados (PANCHERZ, 1979), mantendo-se assim 7,5 anos após o término do tratamento (HANSEN *et al.*, 1991) sem alterações significantes no espaço articular (CROFT *et al.*, 1999). Por certo nenhuma alteração estrutural adversa ocorreu no côndilo, fossa ou eminência articular.

Como imagem representativa de crescimento ósseo adaptativo ao avanço contínuo da

mandíbula, observou-se um contorno duplo na parte posterior da fossa articular (PANCHERZ, 1979), na superfície distal e superior do côndilo e ocasionalmente na superfície posterior do ramo mandibular (PAULSEN *et al.*, 1995, PAULSEN, 1997). O contorno duplo persistiu por vários meses após o tratamento em pacientes adultos, diferentemente do que ocorreu com os pacientes na fase de pico de crescimento, nos quais o contorno duplo foi visualizado por um período de tempo curto (PAULSEN, 1997).

Embora a possibilidade de influenciar permanentemente o crescimento dos componentes articulares da ATM no tratamento da deficiência mandibular com o deslocamento anterior do côndilo seja uma questão controvertida, os estudos clínicos por imagem, corroborados pelos estudos histológicos, sugerem uma remodelação tanto no côndilo como na fossa articular (Figura 2). Resta saber se esta remodelação adquire magnitude para implicar em resultados clínicos significativos.

RESSONÂNCIA MAGNÉTICA

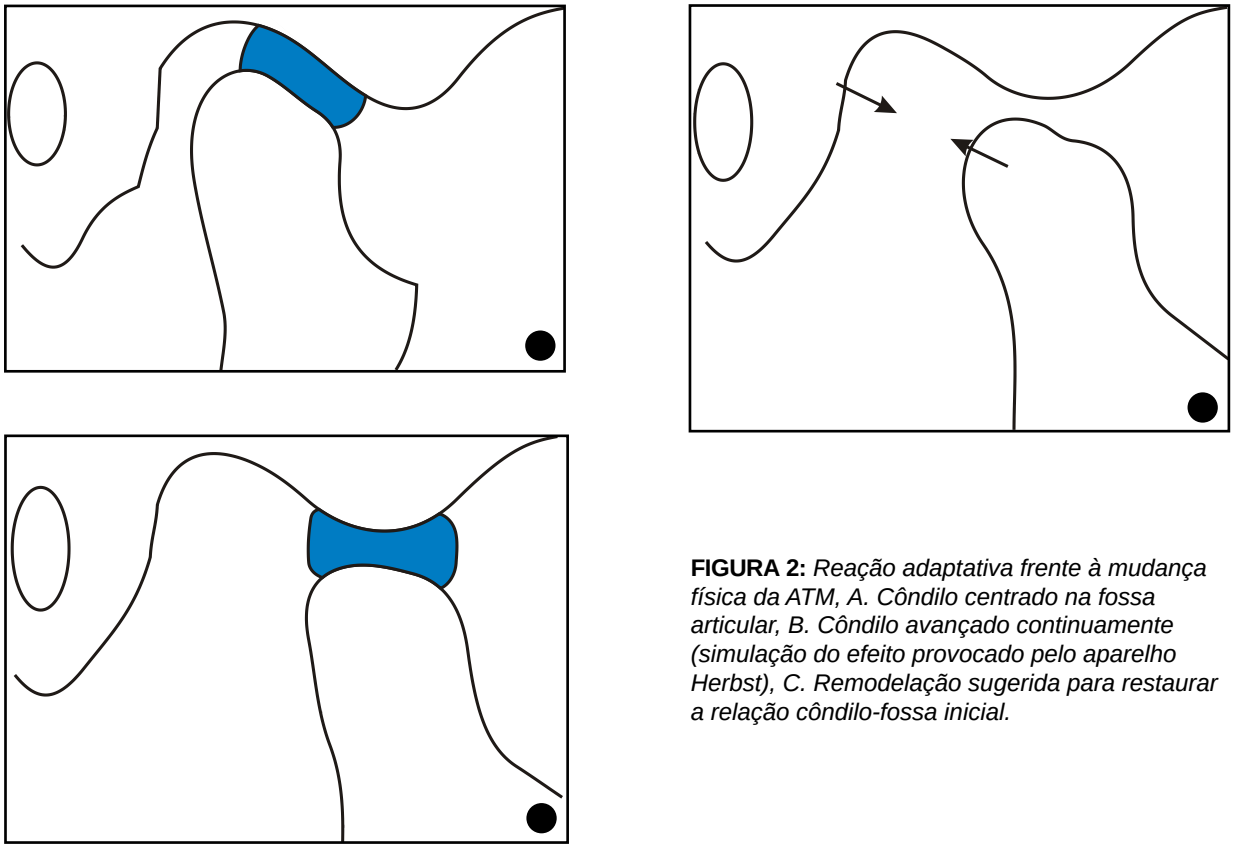

FIGURA 2: *Reação adaptativa frente à mudança física da ATM, A. Côndilo centrado na fossa articular, B. Côndilo avançado continuamente (simulação do efeito provocado pelo aparelho Herbst), C. Remodelação sugerida para restaurar a relação côndilo-fossa inicial.*

O diagnóstico pela imagem da ressonância eletromagnética possibilita identificar, além da estrutura óssea, o comportamento do disco articular e tecidos moles intra-articulares. Lançando mão desta propriedade, os poucos estudos utilizando a ressonância magnética como metodologia (Tabela 1) preocuparam-se com duas situações: a remodelação das estruturas ósseas da ATM (remodelação condilar, remodelação da fossa articular, relação geométrica côndilo-fossa) (RUF & PANCHERZ, 1998a e b, 1999, 2000) e as alterações no complexo disco articular-côndilo (PANCHERZ *et al.,* 1999; RUF & PANCHERZ, 2000). É oportuno lembrar que a ressonância constitui o único método não-invasivo disponível para a avaliação do disco articular (Figuras 3 e 4).

Os estudos revelam que a imagem da ATM no início do tratamento evidencia o côndilo

saindo da fossa articular em direção ao limite inferior da eminência articular. A partir de então, desencadeia-se remodelação na ATM e os côndilos são recolocados em direção posterior na fossa articular. A remodelação condilar consistiu na neoformação óssea na margem posterior e superior da cabeça do côndilo, enquanto que na fossa articular a remodelação óssea foi vista na superfície anterior da espinha pós-glenóide. Os sinais de remodelação condilar na imagem da ressonância eletromagnética com intensidade do sinal aumentada foram mais evidentes e precederam os sinais de remodelação na fossa articular.

A mudança na relação geométrica côndilo-fossa pós-tratamento é ínfima e de pouca importância no resultado final. Isto significa que a relação do côndilo dentro da fossa articular não foi influenciada pelo tratamento com o aparelho Herbst. No final do tratamento o côndilo encontrava-se centralizado na fossa articular (RUF & PANCHERZ, 1998b).

TABELA 1: *Compilação dos estudos sobre a remodelação da ATM resultante do tratamento da má-oclusão de Classe II com o aparelho de Herbst utilizando-se ressonância magnética*.

Autores	Ano	Amostra		Período Médio de tratamento(meses)
		Gênero (M/F)	Faixa etária (anos)	
RUF & PANCHERZ	1998a	10M/ 10F	11,6-15,7	7,4
RUF & PANCHERZ	1998b	11M/ 4F	11,4-17,5	7
RUF & PANCHERZ	1999	13M/ 12F	11,4-15,7	8,5
		4M/ 10F	13,6-19,8	7,1
PANCHERZ *et al*.	1999	10M/ 5F	11,9-17,5	7
RUF & PANCHERZ	2000	27M/35F	12,3-16,5	7,2

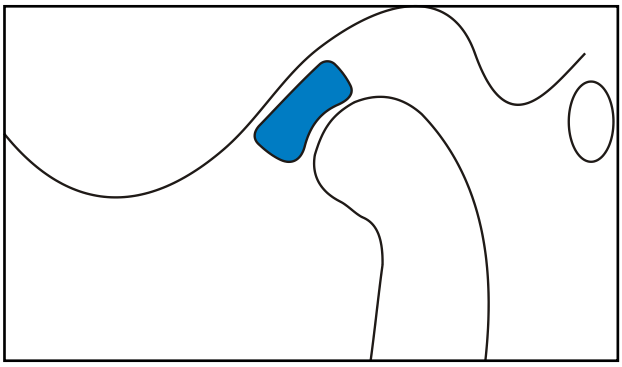

FIGURA 3: *Relação normal disco articular-côndilo em boca fechada. O disco articular posiciona-se entre o côndilo e a fossa articular*.

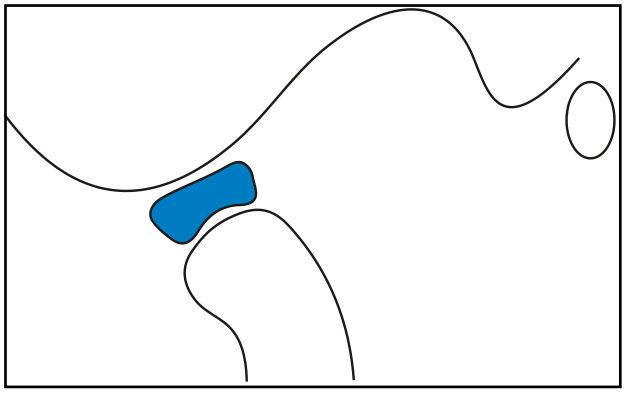

FIGURA 4: *Relação normal disco articular-côndilo em boca aberta. O disco articular acompanha o côndilo durante as excursões mandibulares*.

Com relação ao comportamento do disco articular, até o presente momento não emergiram provas de que o tratamento com o mecanismo Herbst pudesse provocar deslocamento patológico do disco articular, como conseqüência da mudança temporária, porém exorbitante, na relação côndilo-fossa. A relação disco-côndilo parece ter sido preservada durante o tratamento. Ao contrário do que se esperava, alguns autores (PANCHERZ *et al.,* 1999; RUF & PANCHERZ, 2000) reiteram que o avanço mandibular com o aparelho Herbst pode inclusive ser útil no tratamento de pacientes com deslocamento anterior suave do disco articular.

Quatro anos após o tratamento com o Herbst, 40% dos pacientes exibiram algum problema na imagem da ATM visualizada na ressonância eletromagnética. Vinte e cinco por cento dos pacientes exibiram sinais de desordens articulares que variaram de deslocamento parcial do disco até deslocamento total do mesmo, acompanhado com desvios na morfologia do côndilo (RUF & PANCHERZ,

1998a). Outros 15% dos pacientes mostraram sintomas suaves de distúrbios articulares com pequenos deslocamentos condilares ou lesões subclínicas de tecido mole. Os autores comentam que, embora pareça alarmante, esta estatística não difere de pacientes assintomáticos ou não tratados.

ANIMAIS EXPERIMENTAIS

Vários aparelhos têm sido idealizados e aplicados em macacos e ratos (Tabela 2) com o propósito de simular o efeito decorrente do avanço mandibular terapêutico em humanos. Esses aparelhos consistem principalmente em esplintes intermaxilares fixos (BREITNER, 1940; BAUME & DERICHSWEILLER, 1961; HINIKER & RAMFJORD, 1966; RA-MFJORD & ENLOW, 1971; STOCKLI & WILLERT, 1971; ELGOYHEN *et al.,* 1972; McNAMARA, 1973; McNAMARA & CARLSON, 1979) com planos inclinados que forçam a mandíbula para frente durante o seu fechamento. Por isso, os autores referem-se a este desenho experimental como um deslocamento anterior funcional da mandíbula. O elástico de Classe II (BREITNER, 1940) também foi usado e, por fim, outra abordagem experimental tem sido o avanço contínuo da mandíbula dentro do sistema neuromuscular, provocado pelo mecanismo de Herbst (WOODSIDE, 1983; WOODSIDE *et al.*, 1987). De um modo geral, esses estudos demonstram capacidade adaptativa da ATM, principalmente em animais em fase de crescimento, com remodelação óssea significativa no côndilo e na fossa articular. É claro que existem atenuantes a serem considerados ao transportar os efeitos induzidos nos animais experimentais para o ser humano. Talvez a mais importante seja a variação individual nas respostas em seres humanos. Mas, sem dúvida, os trabalhos com animais de laboratório são fundamentais por contarem sempre com um modelo controle, pareado por idade biológica, que permite identificar e quantificar as possíveis alterações induzidas. As alterações suscitadas pelos dispositivos de protrusão mandibular em animais têm sido mensuradas mediante o emprego da cefalometria e da histologia (Tabela 2).

CEFALOMETRIA

As avaliações clínicas e cefalométricas mostraram que os macacos experimentais tendem a desenvolver uma relação interarcos e esquelética de Classe III, com os côndilos centrados na fossa articular. Em síntese, essa

TABELA 2: *Compilação dos estudos experimentais com protrusão mandibular*.

Autor(es)	Ano	Amostra Experimental "n"	Amostra Experimental idade	Amostra Controle "n"	Amostra Controle idade	Animal	Metodologia	Aparelho utilizado
BREITNER	1940	1	18m			*Macacus rhesus*	Histologia	Elástico intermaxilar
		1	18m			*Macacus rhesus*		Esplinte metálico sup. e inf.
BAUME; DERICHSWEILLER	1961	2	44-50m	1	44-50m	*Macaca mulatta*	Cefalometria Histologia	Planos inclinados Sup. e inf
HINIKER; RAMFORD	1966	5	5-8a	9	-	*Macacus rhesus*	Cefalometria Avaliação clínica	Esplinte metálico inf.
CHARLIER *et* al.	1969	24	4sem	24	4sem	Ratos Sprague-Dawley	Histologia	-

Autor(es)	Ano	Amostra				Animal	Metodologia	Aparelho utilizado
		Experimental		Controle				
		"n"	idade	"n"	idade			
RAMP JORD; ENLOW	1971	3	10-15a			*Macacos rhesus*	Histologia Radiografia ATM clínica	Esplintes metálicos sup. e inf. Avaliação
STOCKLI; WILLERT	1971	6	38-45m	2	38-45	*Macaca irus*	Histologia	Esplintes metálicos sup. e inf. com plano inclinado inf.
ELGOYHEIN *et al.*	1972	6	20-24m	10	20-24m	*Macaca mulatta*	Cefalometria	Esplintes metálicos sup. e inf., e inf.
McNAMARA	1973	12	5m-7a	52	5m-7a	*Macaca mulatta*	Cefalometria Histologia	Esplinte metálico superior
McNAMARA; CARLSON	1979	14	18-24m	14	18-24m	*Macaca mulatta*	Eletromiografia Histologia	Esplintes metálicos sup. e inf.
McNAMARA et al	1982	12	5,5-6a	7	5,5-6a	*Macaca mulatta*	Histologia	-
HINTON; McNAMARA	1984a	12	5,5-6a	7	5,5-6a	*Macaca mullata*	Histologia	-
HINTON; McNAMARA	1984b		-			*Macaca mullata*	Histologia	-
McNAMARA BRYAN	1987	11	18-24m	12	18-24m	*Macaca mullata*	Cefalometria	-

alteração morfológica reflete aumento na quantidade e na velocidade de crescimento condilar, resultando em aumento real no comprimento total da mandíbula, quando comparado com os animais controle (McNAMARA & BRYAN, 1987; WOODSIDE *et al.,* 1987). Com efeito, os resultados permitiram concluir que o crescimento da mandíbula pode ser influenciado positivamente pelo deslocamento terapêutico.

As medidas cefalométricas revelaram, no entanto, a presença de graus variados de com-

pensação dentoalveolar, tais como movimento distal dos molares superior, mesialização dos molares inferiores e, ainda, vestibularização dos incisivos inferiores (ELGOYHEN *et al.*, 1972; WOODSIDE *et al.*, 1987).

ESTUDOS HISTOLÓGICOS

Os resultados histológicos reafirmam que o avanço ortopédico da mandíbula exerce influência sobre o crescimento da cartilagem condilar ao estimular a atividade mitótica dos pré-condroblastos. Registrou-se aumento no tamanho do côndilo como resultado da intensificação da ossificação endocondral (deposição óssea) na superfície posterior do côndilo, acompanhado de deposição óssea no ramo ascendente da mandíbula, tanto com o uso de elásticos intermaxilares intermitentes de Classe II (BREITNER, 1940) como com o emprego de esplintes intermaxilares ajustados para produzir avanço mandibular (BREITNER, 1940; BAUME & DERISCHSWEILER, 1961) e com o avanço contínuo da mandíbula (McNAMARA & CARLSSON, 1979; HINTON & McNAMARA, 1984b).

Além da resposta proliferativa condrogênica no côndilo, o comportamento histológico da ATM sugere também migração anterior da fossa articular, com reabsorção ativa na parede anterior e deposição óssea na parede posterior da fossa articular (BREITNER, 1940; McNAMARA & CARLSSON, 1979; WOODSIDE *et al.*, 1987).

Em síntese, os vários experimentos com animais em crescimento têm demonstrado que a ATM apresenta uma alta capacidade de adaptação às alterações no ambiente mecânico promovido pelo avanço mandibular. É indiscutível que o crescimento condilar pode ser estimulado e que o osso temporal da fossa glenóide pode ser remodelado, quando do avanço terapêutico da mandíbula, sem sinais histopatológicos na ATM (STOCKLI & WILLERT, 1971).

Em macacos adultos, as alterações histológicas na ATM foram contraditórias. Enquanto alguns autores encontraram alterações semelhantes àquelas dos macacos jovens, porém, em magnitude reduzida e sem indício de traumatismo articular ou alterações patológicas (HINIKER & RAMFJORD, 1966; HINTON & McNAMARA, 1984a, 1984b; McNAMARA *et al.*, 1982; RAMFJORD & ENLOW, 1971), outros não encontraram remodelação da ATM (RAMFJORD & ENLOW, 1971; McNAMARA, 1973; WOODSIDE *et al.*, 1973). Essa diferença de comportamento histológico em relação à idade dá motivo para pensar que o enfoque ortopédico após o esgotamento do crescimento facial é incoerente.

RESUMO E CONSIDERAÇÕES FINAIS

A literatura consultada reafirma que não existem motivos sólidos, com base no comportamento a curto, médio e longo prazos da ATM, para se contra-indicar o uso do aparelho de Herbst. Baseando-se nos resultados expostos na literatura, o aparelho de Herbst tem mostrado um saldo médio positivo, promovendo algum efeito ortopédico, remodelação na ATM e variado grau de compensação dentoalveolar. O fato de ser fixo, na prática, o enaltece, visto que aproveita como nenhum outro aparelho o potencial latente de crescimento mandibular. Por outro lado, não se devem esperar efeitos miraculosos com o seu emprego. O seu efeito, a despeito da sua notável desenvoltura, em última análise dependerá da magnitude da resposta ortopédica induzida pelo reposi-cionamento mandibular, que é individual, variável e imprevisível. E, por fim, o ganho ortopédico obtido não está livre de recidiva.

1. É natural que o avanço terapêutico contínuo da mandíbula em crescimento induza transformações estruturais na ATM. Os estudos que avaliam a ATM antes e após o tratamento comprovam que a relação geométrica côndilo-fossa, alterada no momento da instalação do mecanismo Herbst, é restabelecida ao final do tratamento com o aparelho de Herbst (CROFT *et al.*, 1999; PANCHERZ & THOMALSKE-FAUBERT, 1999; PAULSEN, 1997, PAULSEN *et al.*, 1995; RUF & PANCHERZ, 1998b, 1999, 2000).

2. A relação geométrica côndilo-fossa mantém-se concêntrica a longo prazo nos pacientes tratados com o aparelho de Herbst (7,5 anos após o tratamento) (HANSEN *et al.*, 1990).

3. O mecanismo Herbst não altera patologicamente a posição do disco articular ao final do tratamento (ressonância magnética) (PANCHERZ *et al.,* 1999; RUF & PANCHERZ, 2000).

4. O tratamento com o aparelho de Herbst não acarreta efeito adverso a curto prazo sobre a ATM (1 anos após o tratamento) (RUF & PANCHERZ, 2000).

5. O tratamento com o aparelho de Herbst não acarreta efeito adverso a médio prazo so-

bre a ATM (4 anos após o tratamento) (RUF & PANCHERZ, 1998a).

6. O tratamento com o aparelho de Herbst não acarreta efeito adverso a longo prazo sobre a ATM (7,5 anos após o tratamento) (HANSEN *et al.,* 1990).

7. A prevalência de sons na ATM foi de 26% entre os pacientes que usaram o aparelho de Herbst (7,5 anos após o tratamento) (HANSEN *et al.,* 1990), resultado que não difere do normal epidemiológico, segundo os próprios autores.

8. A sensibilidade muscular foi encontrada em 32% dos pacientes que usaram o aparelho de Herbst (7,5 anos após o tratamento) (HANSEN *et al.,* 1990), dado este também dentro do normal epidemiológico.

9. Os estudos histológicos em animais experimentais submetidos ao avanço contínuo da mandíbula mostram proliferação da cartilagem condilar, com conseqüente hiperplasia da área pré-condroblástica-condroblástica na superfície posterior e póstero-superior do côndilo, aumentando a espessura da cartilagem condilar. Em síntese, a cartilagem condilar é capaz de resposta compensatória quando do deslocamento anterior contínuo da mandíbula (BAUME & DERICHSWEILLER, 1961; BREITNER, 1940; CHARLIER *et al.*, 1969; McNAMARA & CARLSON, 1979; HINTON & McNAMARA, 1984a; STÖCKLI & WILLERT, 1971).

10. Os estudos histológicos em animais experimentais submetidos ao avanço contínuo da mandíbula mostram que o osso temporal da fossa articular também se adapta ao deslocamento do côndilo para frente, traduzindo-se em remodelação adaptativa da fossa articular. Em síntese, a superfície articular da fossa glenóide é capaz de resposta compensatória quando do deslocamento anterior contínuo da mandíbula. A fossa articular sofre um deslocamento ântero-inferior, contrário, portanto, ao seu deslocamento com o crescimento espontâneo (BREITNER, 1940; McNAMARA & CARLSON, 1979; HINTON & McNAMARA, 1984b; STÖCKLI & WILLERT, 1971; WOODSIDE *et al.*, 1987).

11. Os estudos cefalométricos em animais experimentais sugerem que a mandíbula pode crescer além do potencial genético, quando estimulada mecanicamente.

12. Os estudos em animais experimentais demonstram que a alteração contínua na posição da mandíbula dentro do ambiente neuromuscular induz remodelação da ATM e aumento do comprimento mandibular.

SILVA FILHO, O.G. da; MENDES, O. de F.; AIELLO, C.A.; OKADA, T. The Herbst appliance and the adaptive changes in the temporomandibular joint: a review of the literature. **J Bras Ortodon Ortop Facial**, Curitiba, v.7, n.41, p.426-437, set./out. 2002.

The Herbst appliance is considered an alternative to the common orthopedic functional appliances used in the treatment of the Class II with mandibular deficiency. Because it is fixed, it keeps the mandible anteriorly projected during function and rest, thus potentializing the desired orthopedic alterations but, on the other hand, it might cause a iatrogenic effect on the tempormandibular joint (TMJ).

The purpose of this article is to review the published studies concerning the short and long-term effects of the Herbst appliance to the TMJ, on the basis of radiographies, magnetic resonance and histologic studies. No consistent reason was found in literature to counterindicate the use of Herbst appliance. The effects attributed to the appliance are orthopedics, remodeling of the TMJ and a varied degree of dentoalveolar compensation. Its effect will depend on the extent of the orthopedic response induced by mandibular repositioning, which is individual, variable and unpredictable. The orthopedic gain, however, is not free of relapse.

KEYWORDS: Orthodontic appliance, Temporomandibular joint; Malocclusion, Angle Class II.

REFERÊNCIAS

BAKKE, M.; PAULSEN, H.U. Herbst treatment in late adolescence: clinical, electromyographic, kinesiographic, and radiographic analysis of one case. **Eur J Orthod**, v.11, n.4, p.397-407, Nov. 1989.

BAUME, J.L.; DERICHSWEILLER, H. Is the condylar growth center responsive to orthodontic therapy? An experimental study in *Macaca mulatta*. **Oral Surg Oral Med Oral Pathol Oral Radiol Endod**, v.14, n.3, p.347-362, Oct. 1961.

BREITNER, C. Bone changes resulting from experimental orthodontic treatment. **Am J Orthod Oral Surg**, v.26, n.6, p.521-547, Aug. 1940.

CHARLIER, J.P.; PETROVIC, A.; HERRMANN-STUTZMANN, D. Effects of mandibular hyperpropulsion on the prechondroblastic zone of young rat condyle. **Am J Orthod Dentofacial Orthop**, v.55, n.1, p.71-74, Jan. 1969.

CROFT, R. *et al.* A cephalometric and tomographic evaluation of Herbst treatment in the mixed dentition. **Am J Orthod Dentofacial Orthop**, v.116, n.4, p.435-443, Oct. 1999.

ELGOYHEN, J.C. *et al.* Craniofacial adaptation to protrusive function in juvenille rhesus monkey. **Am J Orthod Dentofacial Orthop**, v.62, n.5, p.469-480, Nov. 1972.
HÄGG, U.; PANCHERZ, H. Dentofacial orthopedics in relation to chronological age, growth period and skeletal development. An analysis of 72 male patients with class II division 1 malocclusion treated with the Herbst appliance. **Eur J Orthod**, v.10, n.3, p.169-176, Aug. 1988.
HANSEN, K.; PANCHERZ, H.; HÄGG, U. Long-term effects of the Herbst appliance in relation to the treatment growth period: a cephalometric study. **Eur J Orthod**, v.13, n.6, p.471-481, Dec. 1991.
HANSEN, K.; PANCHERZ, H.; PETERSSON, A. Long-term effects of the Herbst appliance on the craniomandibular system with special reference to the TMJ. **Eur J Orthod**, v.13, n.3, p244-253, Aug. 1990.
HERBST, E. **Atlas und Grundriss der Zahnztlichen Orthopadie Munchen**. [S.l]: J. F. Lenmenn Verlag, 1910.
HERBST, E. Dreissigjahrige Erfahrungen mit dem retentions-scharnier. **Zahnarzt Rundschau**, v.43, p.1515-1524, 1563-1568, 1611-1616, 1934.
HINIKER, J.J.; RAMFJORD, S.P. Anterior displacement of the mandible in adult rhesus monkeys. **J Prosthet Dent**, v.16, n.3, p.503-512, May/June 1966.
HINTON, R.J.; McNAMARA, J.A. Effect of age on the adaptative response of the adult temporomandibular joint. **Angle Orthod**, v.54, n.2, p.154-162, Apr. 1984a.
HINTON, R.J.; McNAMARA, J.A. Temporal bone adaptations in response to protrusive fuction in juvenile and young adult rhesus monkeys *(Macaca mulatta*). **Eur J Orthod**, v.6, n.3, p.155-174, Aug. 1984b.
McNAMARA, J.A. Neuromuscular and skeletal adaptations to altered function in the orofacial region. **Am J Orthod Dentofacial Orthop**, v.64, n.6, p.578-606, Dec. 1973.
McNAMARA, J.A.; BRYAN, A. Long-term mandibular adaptations to protrusive function: An experimental study in *Macaca mulatta*. **Am J Orthod Dentofacial Orthop**, v.92, n.2, p.98-108, Aug. 1987.
McNAMARA,. J.A.; CARLSON, D.S. Quantitative analysis of temporomandibular joint adaptations to protrusive fuction. **Am J Orthod Dentofacial Orthop**, v.76, n.6, p.593-611, Dec. 1979.
McNAMARA, J.A; HINTON, R.J.; HOFFMAN, D.L. Histologic analysis of temporomandibular joint adaptations to protrusive function in young adults rhesus monkey *(Macaca mulatta*). **Am J Orthod Dentofacial Orthop**, v.82, n.4, p.288-298, Oct. 1982.
PANCHERZ, H. Treatment of class II malocclusions by jumping the bite with the Herbst appliance. **Am J Orthod Dentofacial Orthop**, v.76, n.4, p.423-442, Oct. 1979.
PANCHERZ, H. The mechanism of class II correction in Herbst appliance treatment. A cephalometric investigation. **Am J Orthod Dentofacial Orthop**, v.82, n.2, p.104-113, Aug. 1982a.
PANCHERZ, H. Vertical dentofacial changes during Herbst appliance treatment: a cephalometric investigation. **Swed Dent J Suppl**, v.15, p.189-196, 1982b.
PANCHERZ, H. The Herbst appliance – Its biologic effects and clinical use. **Am J Orthod Dentofacial Orthop**, v.87, n.1, p.1-20, Jan. 1985.
PANCHERZ, H. The nature of class II relapse after Herbst appliance treatment: A cephalometric long-term investigation. **Am J Orthod Dentofacial Orthop**, v.100, n.3, p.220-233, Sept. 1991.
PANCHERZ, H.; FACKEL, U. The skeletofacial growth pattern pre- and post-dentofacial orthopaedics. A long-term study of class II malocclusions treated with the Herbst appliance. **Eur J Orthod**, v.12, n.12, p.209-218, May 1990.
PANCHERZ, H.; HÄGG, U. Dentofacial orthopedics in relation to somatic maturation. **Am J Orthod Dentofacial Orthop**, v.88, n.4, p.273-287, Oct. 1985.
PANCHERZ, H.; HANSEN, K. Occlusal changes during and after Herbst treatment: a cephalometric investigation. **Eur J Orthod**, v.8, n.4, p.215-228, Nov. 1986.
PANCHERZ, H.; RUF, S.; THOMALSKE-FAUBERT, C. Mandibular articular disk position changes during Herbst treatment: A prospective longitudinal MRI study. **Am J Orthod Dentofacial Orthop**, v.116, n.2, p.207-214, Aug. 1999.
PAULSEN, H.U. Morphological changes of the TMJ condyles of 100 patients treated with the Herbst appliance in the period of puberty to adulthood: A long-term radiographic study. **Eur J Orthod**, v.19, n.6, p.657-668, Dec. 1997.
PAULSEN, H.U.; KARLE, A.; BAKKE, M.; HERSINK, A. CT-scanning and radiographic analysis of temporomandibular joints and cephalometric analysis in a case of Herbst treatment in late puberty. **Eur J Orthod**, v.17, n.3, p.165-175, June 1995.
RAMFJORD, S.P.; ENLOW, R.D. Anterior displacement of the mandible in adult rhesus monkeys: Long-term observations. **J Prosthet Dent**, v.26, n.5, p.517-531, Nov. 1971.
RUF, S.; PANCHERZ, H. The effect of Herbst appliance treatment on the mandibular plane angle: A cephalometric roentgenographic study. **Am J Orthod Dentofacial Orthop**, v.110, n.2, p.225-229, Aug. 1996.
RUF, S.; PANCHERZ, H. Long-term TMJ effects of Herbst treatment: A clinical and MRI study. **Am J Orthod Dentofacial Orthop**, v.114, n.5, p.475-483, Nov. 1998a.
RUF, S.; PANCHERZ, H. Temporomandibular joint growth adaptation in Herbst treatment: a prospective magnetic resonance imaging and cephalometric roentgenographic study. **Eur J Orthod**, v.20, n.4, p.375-388, Aug. 1998b.
RUF, S.; PANCHERZ, H. Temporomandibular joint remodeling in adolescents and young adults during Herbst treatment: a prospective longitudinal magnetic resonance imaging and cephalometric radiographic investigation. **Am J Orthod Dentofacial Orthop**, v.115, n.6, p.607-618, June 1999.
RUF, S.; PANCHERZ, H. Does bite-jumping damage the TMJ? A prospective longitudinal clinical and MRI study of Herbst patients. **Angle Orthod**, v.70, n.3, p.183-199, June 2000.
SILVA FILHO, O.G.; OZAWA, T.O.; FERRARI JÚNIOR, F.M.; AIELLO, C.A. Aparelho de Herbst: variação para o uso na dentadura mista. **Rev Dent Press Ortodont Ortop Facial**, v.5, n.5, p.58-67, set./out. 2000.
STÖCKLI, P.W.; WILLERT, H.G. Tissue reactions in the temporomandibular joint resulting from anterior displacement of the mandible in the monkey. **Am J Orthod Dentofacial Orthop**, v.60, n.2, p.142-155, Aug. 1971.
URSI, W.J.S. **Alteração clínica da face em crescimento**: uma comparação cefalométrica entre os aparelhos extrabucal cervical, Frankel (FR-2) e Herbst, no tratamento das más-oclusões de classe II, primeira divisão de Angle. 1993. 168 p. Tese (Doutorado em Ortodontia) – Faculdade de Odontologia de Bauru, Universidade de São Paulo.
VOUDOURIS, J.C.; KUFTINEC, M.M. Improved clinical use of Twin-block and Herbst as a result of radiating viscoelastic tissue forces on the condyle and fossa in treatment and long-term retention: Growth relativity. **Am J Orthod Dentofacial Orthop**, v.117, n.3, p.247-266, Mar. 2000.
WIESLANDER, L. Intensive treatment of severe Class II malocclusion with a headgear-Herbst appliance in the early mixed dentition. **Am J Orthod Dentofacial Orthop**, v.86, n.1, p.1-13, July 1984.
WIESLANDER, L. Long-term effect of treatment with the headgear-Herbst appliance in the early mixed dentition. Stability or relapse? **Am J Orthod Dentofacial Orthop**, v.104, n.4, p. 319-329, Oct. 1993.
WINDMILLER, E. C. The acrylic-splint Herbst appliance: A cephalometric evaluation. **Am J Orthod Dentofacial Orthop**, v.104, n.4, p.73-84, July 1993.
WOODSIDE, D. G. *et al.* Primate experiments in malocclusion and bone induction. **Am J Orthod Dentofacial Orthop**, v.83, n.6, p.460-468, June 1983.
WOODSIDE, D.G.; METAXAS, A.; ALTUNA, G. The influence of functional appliance therapy on glenoid fossa remodeling. **Am J Orthod Dentofacial Orthop**, v.92, n.3, p.181-198, Sept. 1987.

Recebido para publicação em: 10/12/01
Enviado para análise em: 18/02/02
Aceito para publicação em: 09/07/02