Radiografia da Articulação Temporomandibular: Apresentação de um Método para Avaliação do Espaço Articular

Temporomandibular Joint Radiography: Presentation of a Method for Articular Space Evaluation

Eduardo César Almada SANTOS*
Marcus Vinicius Pinheiro de MAGALHÃES**
Francisco Antonio BERTOZ***
Ricardo dos SANTOS-SILVA****

SANTOS, E.C.A.; MAGALHÃES, M.V.P. de; BERTOZ, F.A.; SANTOS-SILVA, R. dos. Radiografia da articulação temporomandibular: apresentação de um método para avaliação do espaço articular. **JBA**, Curitiba, v.3, n.10, p.119-123, abr./jun. 2003.

O exame por imagem da Articulação Temporomandibular (ATM), região de difícil visualização devido às estruturas vizinhas que geram sobreposição de suas estruturas, apresenta diversas técnicas para auxiliar no diagnóstico das Disfunções Temporomandibulares (DTM). Por ser um dos exames mais indicados para a avaliação destas estruturas, propomos apresentar a técnica radiográfica transcraniana preconizada por UpDegrave para avaliar a posição condilar. Observamos ser uma técnica de baixo custo, fácil execução e rapidez, além de fornecer bons resultados para a avaliação do espaço articular, da eminência e da cavidade articular e possibilidade de padronização e reprodução.

PALAVRAS-CHAVE: Articulação temporomandibular; Anormalidades dentofacias; Diagnóstico dor imagem.

INTRODUÇÃO

O exame radiográfico consiste em uma avaliação complementar importante para o estudo das alterações da articulação temporomandibular (ATM). Sabe-se que a sintomatologia das desordens articulares está presente em uma proporção relativamente alta da população. Apesar da divergência relatada pela diversidade etiológica, a maioria dos distúrbios apresenta sinais e sintomas clássicos, desencadeados pelos movimentos mandibulares, tais como: dor e sensibilidade nos músculos da mastigação e/ou na ATM, desvios e ruídos articulares e limitações dos movimentos (CHAVES, 1965; WEIMBERG, 1973; OKESON, 1992). Em 1992, Dawson e Okeson definiram estes distúrbios como Disfunções Temporomandibulares. A partir deste momento o exame das imagens da ATM tornou-se não só complementar para a avaliação de um problema existente, mas, principalmente, decisivo na elaboração

* Professor-assistente Doutor da Disciplina de Ortodontia Preventiva/Faculdade de Odontologia de Araçatuba; Rua José Bonifácio, 1193, Araçatuba, SP; e-mail: edalmada@terra.com.br
** Aluno do Programa de Pós-graduação, nível de Mestrado em Ortodontia / FOA-UNESP, Especialista em Ortodontia e Ortopedia Facial e Radiologia; Professor colaborador no Curso de Especialização em Ortodontia – APCD-Araçatuba, SP; e-mail: vinimagal@ig.com.br
*** Professor Titular de Ortodontia – FOA-UNESP
**** Aluno do Programa de Pós-graduação, nível de Mestrado em Ortodontia – FOA-UNESP

de uma na hipótese diagnóstica e na abordagem durante o tratamento.

Segundo Farrar (1992), as disfunções geralmente seguem uma trajetória de eventos progressivos, partindo da apresentação de sinais iniciais de uma disfunção, podendo chegar a uma doença articular degenerativa. De acordo com este ponto de vista, todo profissional deveria instituir no seu protocolo de diagnóstico o exame de imagens como a radiografia transcraniana, útil na investigação de problemas articulares.

As radiografias das articulações temporoman-dibulares apresentam relativa dificuldade em mostrar com perfeição sua anatomia (DAWSON, 1993). Esta dificuldade decorre do fato de que a articulação em questão, além de ser de pequenas proporções, é morfologi-camente complexa e está circundada por massas ósseas que produzem sobreposições de imagens, principalmente a região petrosa dos ossos temporais, os processos mastóides e as eminências articulares.

Como conseqüência dos vários fatores inerentes ao exame radiográfico da ATM, têm-se discutido as várias técnicas que cumpririam as exigências para um exame ideal:

- Mostrar a anatomia da ATM com um mínimo de distorção;
- Comodidade e segurança para o paciente;
- Obtenção fácil e rápida e possibilidade de reprodução em épocas diferentes e em várias posições funcionais.

Para a observação das estruturas ósseas, os recursos mais indicados seriam as tomografias, as radiografias transcranianas e as panorâmicas.

REVISÃO DE LITERATURA

A associação das técnicas transcraniana, transfacial e infracraniana foi recomendada por Chaves (1965), pelo fato de as técnicas transcraniana e infracraniana serem limitadas, não traduzindo o elemento físico na sua forma real, além de detectarem apenas o terço lateral do côndilo e da cavidade articular, podendo, por isto, mascarar patologias presentes em outras porções desta estrutura. Esta porção lateral da ATM é reprodutível e pode ser utilizada como referência da posição do côndilo dentro da cavidade articular, ou seja, retruído, centrado e protruído (DAWSON, 1993), podendo ainda auxiliar no estabelecimento de um diagnóstico correto para o tratamento de problemas na oclusão (WESTESSON & KATZBERG, 1966).

O exame radiográfico pela técnica transcraniana para a avaliação da ATM é considerado de fundamental importância por permitir o acompanhamento de um processo patológico a longo prazo, decorrente da possibilidade de tomadas seriadas, sendo possível observar pequenas alterações na posição oclusal da mandíbula (CHAVES, 1965; RIEDER & MARTINOFF, 1984; DAWSON, 1993) e na superfície articular do côndilo (CHAVES, 1965; RINCHUSE & RINCHUSE, 1983; DAWSON, 1993).

Wood, em 1980, apresentou um estudo utilizando a técnica radiográfica transcraniana para obtenção de um traçado para mensuração dos espaços articulares, concluindo ser uma boa técnica para avaliar a ATM.

Rinchuse & Rinchuse (1983) relataram os resultados obtidos numa conferência organizada pela *American Dental Association* em 1982, na qual Odontólogos qualificados, professores e pesquisadores no campo da oclusão e alterações da ATM estiveram presentes. As conclusões foram as seguintes:

- O uso de radiografias para calcular o tamanho do espaço articular foi considerado um método de confiança como procedimento diagnóstico.
- Foram consideradas de grande valor as radiografias transcranianas da ATM quando havia suspeita de alguma condição patológica orgânica. A tomografia deveria reservar-se para aqueles pacientes nos quais a radiografia convencional mostrasse anormalidade.
- A radiografia da ATM foi recomendada como um procedimento diagnóstico de rotina para a evolução de alterações articulares internas.

Rieder & Martinof (1984) relataram que, embora a tomografia, a artrografia, a artrotomografia e a tomografia computadorizada tenham substituído as técnicas convencionais, a técnica radiográfica transcra-niana é ainda a mais comum e pode ser a mais freqüentemente utilizada com método radiográfico de avaliação da ATM.

Friggi *et al.* (1991) consideram ser de grande valia a técnica transcraniana, porque os resultados podem ser reproduzidos; a cabeça do paciente e os ângulos e a intensidade de radiação são registrados e o paciente poderá ter o mesmo padrão de radiografia em uma etapa posterior, para comparação de quaisquer mudanças ósseas e/ou funcionais que possam ter ocorrido na ATM durante uma determinada época.

Czlusniak & Feres, em 1993, e Gonini JR. *et al.* (1999) concluíram que a técnica radiográfica transcraniana da ATM pode ser usada satisfatoriamente para a avaliação de normalidade da morfologia condilar e da fossa, irregularidades de contorno e na observação do relacionamento do côndilo com a cavidade articular, em pacientes portadores de má-oclusão de Classe II de Angle, quando comparados com portadores de boa oclusão, antes e após o tratamento de reposicionamento mandibular.

Gubolin, em 2000, avaliando as alterações de morfologia condilar em pacientes portadores de má- oclusão de Classe II, concluiu ser possível encontrar tais alterações independentemente do método radiográfico utilizado.

Em 2001, Moraes *et al.*, em um estudo comparando

as diversas técnicas de exame da ATM, avaliaram que a radiografia transcraniana é o exame mais solicitado quando se suspeita de desordem intra-articular (análise do espaço intra-articular) ou para verificar a capacidade de translação condilar, além de ter um custo relativamente baixo e não necessitar de aparelho sofisticado.

No mesmo ano, Santos Pinto *et al.*, em um estudo clínico prospectivo para a avaliação da morfologia e assimetria da posição condilar em jovens com mordida cruzada funcional posterior, utilizaram um traçado para mensuração dos espaços articulares anterior, superior e posterior, no qual traçaram três linhas partindo de um ponto no centro do côndilo.

Ferrer & Nouer, em 2002, avaliando as estruturas da ATM em pacientes com má-oclusão de Classe II, Divisão 1ª, reafirmaram a necessidade de uma avaliação radiográfica preliminar ao tratamento, incluindo as radiografias transcranianas com a mandíbula em posição com boca fechada e aberta (KATZBERG *et al.*, 1983).

APRESENTAÇÃO DO MÉTODO

Frente à situação abordada na literatura revisada e às necessidades clínicas, propusemo-nos a divulgar um estudo das imagens da articulação temporomandibular pela técnica radiográfica transcraniana de UpDegrave. Apesar da presença dos tomógrafos ser uma realidade, podemos obter imagens para o diagnóstico de desordens da ATM com uma maior facilidade, rápido acesso, fácil execução e baixo custo.

Utilizou-se uma radiografia transcraniana inicial de um paciente com má-oclusão de Classe II de Angle, triado para tratamento ortodôntico no curso de Especialização em Ortodontia e Ortopedia Facial da Associação Paulista de Cirurgiões-dentistas/ regional Araçatuba. Ressalta-se que o paciente assinou o termo de consentimento esclarecido, conforme normas do comitê de ética e pesquisa (Ref. 2002/00453).

Obtenção das imagens

Neste estudo foi utilizada uma radiografia da ATM obtida pela técnica de UpDegrave (Figura 1), em que se utiliza um posicionador para padronização das tomadas radiográficas (Figura 2).

Foi utilizado um aparelho de raios-x periapical da marca Dabi-Atlante, modelo Spectro 70, com voltagem de 70 KVp, 10mA de corrente, com tempo de exposição variando de 2 a 3 segundos e distância foco-filme de 20cm.

Como mostra a Figura 3, o paciente em M.I.H. fica sentado com uma das faces do rosto apoiada no suporte, com uma inclinação de 15º em relação ao solo e com o feixe de raios-x incidindo 2cm atrás e 5cm acima do conduto auditivo externo do lado oposto ao que será radiografado. Após tomadas as incidências,

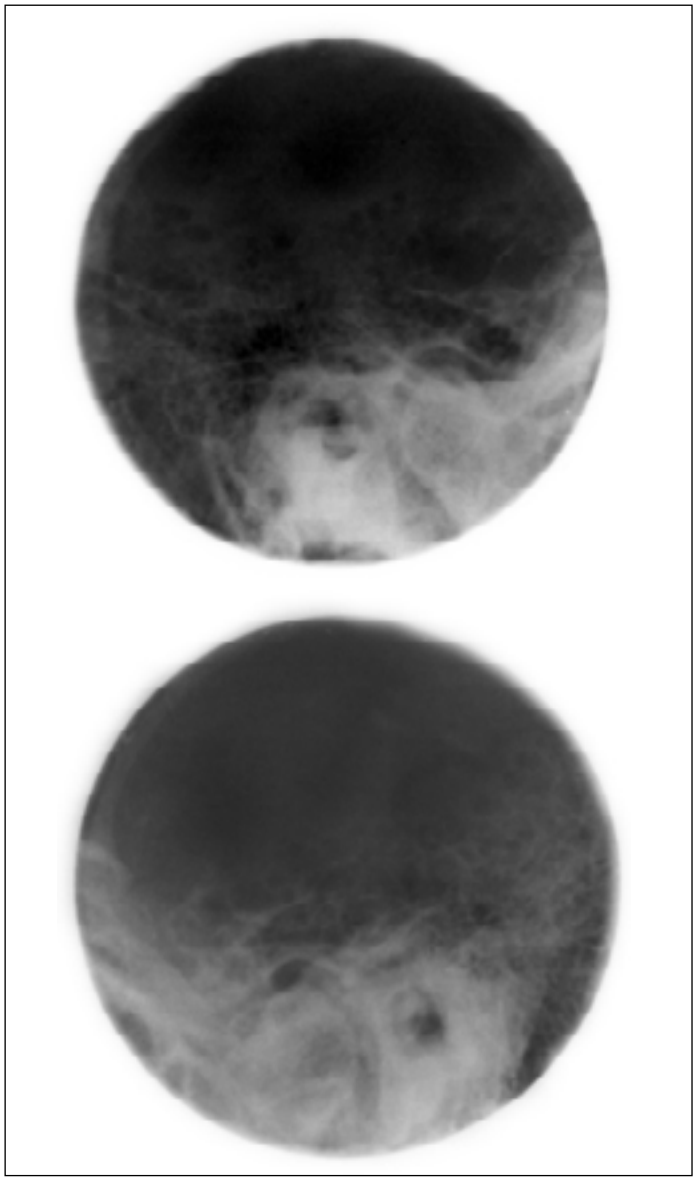

FIGURA 1: *Imagem da radiografia transcraniana, lados direito e esquerdo.*

podendo ser três (boca fechada, em repouso e aberta), repetem-se as tomadas radiográficas para o outro lado da face do paciente.

Obtenção do traçado

Foram delineados o meato acústico externo, contorno da cavidade articular e côndilo mandibular. Com finalidade de avaliar a posição condilar, mediram-se os espaços articulares superior, anterior e posterior (Figura 4).

Para mensurar os espaços, usaram-se os pontos localizados na interseção de três linhas de referência com a imagem mais externa do côndilo e cavidade articular. A primeira linha de referência foi traçada a partir do ponto

FIGURA 2: *Posicionador.*

FIGURA 3: *Posição do paciente.*

médio do colo do côndilo, passando através do centro do côndilo até a cavidade articular (*Pm-S)*. As outras duas linhas de referência foram traçadas a 45° da primeira, partindo do centro do côndilo *(C-A* e *C-P)*. Os espaços mensurados foram denominados de *X* e *Y*. Para *X*, espaço articular anterior, mensurou-se da borda anterior

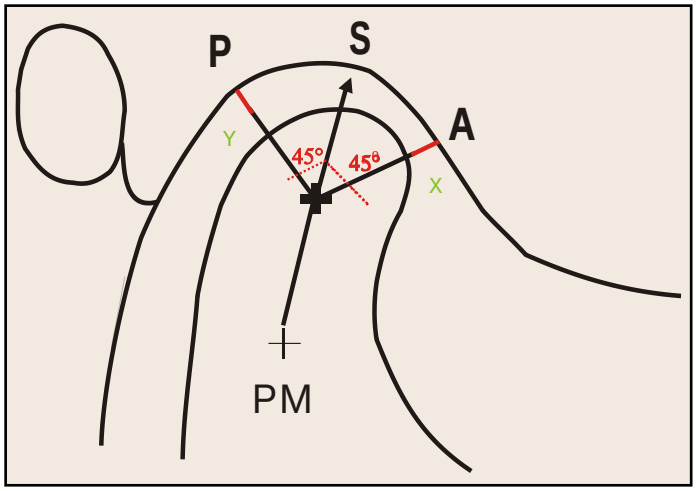

FIGURA 4: *Traçado das estruturas e espaços mensurados. X, espaço articular anterior, e Y, espaço articular posterior.*

do côndilo à vertente posterior da eminência articular, e para *Y*, da borda posterior do côndilo à vertente posterior da cavidade articular.

Os valores-padrão para as grandezas lineares *X* e *Y*, quando o côndilo encontra-se centrado na cavidade articular, são de 1,5 a 2mm (desvio-padrão 0,57mm) para o espaço articular anterior e 2 a 3,1mm (desvio padrão 0,62mm) (CHRISTIANSEN *et al.*, 1985). No caso da paciente referida, nota-se que no côndilo exemplificado apresenta-se centrado na cavidade articular.

CONSIDERAÇÕES FINAIS

Com base naquilo que pudemos obter de informações sobre a articulação temporomandibular com os exames radiográficos disponíveis, parece ser possível evitar métodos invasivos. Agindo desta forma estaremos preservando a integridade da ATM, intervindo somente quando o planejamento exigir na busca de uma excelência de diagnóstico.

Porém, devemos considerar alguns fatores relacionados com a relação custo-benefício que determinam a indicação deste recurso em opção às tomografias computadorizadas. Um profissional, ao solicitar um exame complementar, deve saber o que pedir e interpretar antes de requerer exames mais complexos e de custos inacessíveis para a maioria da população, negligenciando procedimentos clínicos básicos de diagnóstico.

Sendo assim, a partir do desenvolvimento deste trabalho, sugerimos que:

- para avaliação do contorno do espaço articular, nos seus limites anterior, posterior e superior, da presença de osteófitos e de doença degenerativa, a técnica radiográfica transcraniana forneceu bons resultados;
- para avaliação da hipermobilidade dos côndilos, esta técnica pode oferecer resultados satisfatórios;
- apresenta facilidade, rapidez, baixo custo para sua obtenção e possibilidade de padronização da tomada radiográfica e reprodução da posição da cabeça em várias épocas do tratamento;
- apresenta facilidade de mensuração da concentricidade condilar;
- existe a necessidade de pesquisas com amostras que permitam um tratamento estatístico adequado para obtermos informações conclusivas.

SANTOS, E.C.A.; MAGALHÃES, M.V.P. de; BERTOZ, F.A.; SANTOS-SILVA, R. dos. Temporomandibular joint radiography: presentation of a method for articular space evaluation. **JBA**, Curitiba, v.3, n.10, p.119-123, abr./jun. 2003.

The imaging examination of the temporomandibular joint (TMJ), a region of poor visualization due to a high overlapping of surrounding structures, may be performed by a variety of techniques, aiming to help in the temporomandibular disorders (TMD) diagnosis. Since it represents one of the most recommended techniques for the evaluation of these structures, this study aimed to describe the transcranial radiographic technique proposed by UpDegrave to evaluate the condyle position. We considered it as a low-cost resource, of easy management and quick execution. Besides, it provides good results for the evaluation of the articular space, of the eminence and the articular cavity, as well as the possibility of standardization and reproduction.

KEYWORDS: Temporomandibular joint; Maxillofacial abnormalities; Diagnostic imaging.

REFERÊNCIAS

CHAVES, O.J. Investigacion sobre experiencias roentgenográficas de la articulacion temporomandibular. Ann Esp Odontoestomat, v.24, n.4, p.269-276, jul./ago. 1965.

CHRISTIANSEN, E.L *et al.* Radiographic signs of temporomandibular joint disease: an investigation utilizing x-ray computed tomography. Int J Dent Maxillofac Radiol, v.14, p.83-92, 1985.

CZLUSNIAK G.S.; FERES, M.A. Avaliação radiográfica da posição condílea em pacientes portadores de más oclusões de Classe II divisão 1 e Classe II divisão 2 de Angle. Ortodontia, v.26, n.2, maio/ago. 1993.

DAWSON, P.E. Avaliação, diagnóstico e tratamento dos problemas oclusais. 2.ed. São Paulo: Artes Médicas, 1993. 686p.

FARRAR, W.B. In*:* OKESON, J.P. Fundamentos de oclusão e desordens. 2.ed. São Paulo: Artes Médicas, 1992. 449p.

FERRER, K.J.N.; NOUER, D.F. Avaliações estruturais da ATM, através de imagem por ressonância magnética na maloclusão Classe II Divisão 1ª, com terapia do aparelho Twin-block. Ortodontia, v.35, n.1, p.34-47, 2002.

GONINI JR, A.; TANAKA, E.E.; ARITA, E.S. Recursos e métodos para a visualização das disfunções temporomandibulares quando ao comprometimento extra e intra-articular. Rev Pós-Grad, v.6, n.3, p.262-268, jul./set. 1999.

GUBOLIN, S.A. Análise radiográfica das alterações de morfologia condilar em pacientes portadores de maloclusão do tipo Classe II. Campinas, 2000. Dissertação (Mestrado em Odontologia). Universidade Camilo Castelo Branco.

KATZBERG, R.W. *et al.* Internal derangements of the temporomandibular joint: an assessment of condylar position in centric occlusion. J Prosthet Dent, v.49, p.250-254, 1983.

MORAES, L.C. *et al.* Imagens da ATM – Técnicas de exame. J Bras Ortodon Ortop Facial, v.6, n.36, p.502-507, dez./jan. 2001/2002.

OKESON, J.P. Fundamentos de oclusão e desordens temporomandibulares. 2.ed. São Paulo: Artes médicas, 1992. 449p.

PINTO JR, A.S. *et al* Morphological and positional asymmetries of young children with functional unilateral posterior crossbite. Am J Orthod Dentofacial Orthop, v.120, n.5, p.513-520, Nov. 2001.

RIEDER, C.E.; MARTINOFF, J.T. Comparison of the multiphasic dysfunction profile with lateral transcranial radiographs. J Prosthet Dent, v.52, n.4, p.572-580, 1984.

RINCHUSE, D.J.; RINCHUSE, D.J. The impact of the American Dental Association's guidelines for the examination, diagnosis and management of temporomandibular disorders on orthodontics practice. Am J Orthodont, v.83, n.6, p. 518-522, Jun. 1983.

WEINBERG, L.A. What we really see in a TMJ radiograph. J Prosthet Dent, v.30, n.6, p.898-913, Dec. 1973.

WESTESSON, P.L; KATZBERG, R.W.Temporomandibular joints. In: SOM, P.M.; CURTIN, H.D. Head and neck imaging. 1.ed. Boston: Mosby, 1966. v.1, p.375-433.

WOOD, G.D. A radiographic tracing technique for the comparative assessment of trancranial views of the temporomandibular joint. Br J Oral Surg, v.18, p.170-174, 1980.

Recebido para publicação em: 04/07/02
Enviado para análise em: 11/07/02
Aceito para publicação em: 19/08/02