Setup: um Auxílio no Diagnóstico Ortodôntico

Setup: a Diagnosis Assistance in Orthodontics

Michelle Santos VIANNA*

Armando Yukio SAGA**
Fernando Augusto CASAGRANDE***
Elisa Souza CAMARGO****

VIANNA, M.S.; SAGA, A.Y.; CASAGRANDE, F.A.; CAMARGO, E.S. *Setup*: um auxílio no diagnóstico ortodôntico. **J Bras Ortodon Ortop Facial**, Curitiba, v.7, n.41, p.398-405, set./out. 2002.

Os autores apresentam uma técnica alternativa para a confecção de um *setup* ou montagem diagnóstica e destacam a sua importância no diagnóstico e no plano de tratamento ortodôntico.

PALAVRAS-CHAVE: Ortodontia; Diagnóstico; *Setup*; Modelos dentários.

*Mestranda em Ortodontia – PUCPR; Rua Arthur Leinig, 595 – CEP 80810-300, Curitiba, PR; e-mail: m_vianna@terra.com.br

Os modelos em gesso vêm sendo usados há muito tempo como elementos de diagnóstico em ortodontia. Juntamente com as informações obtidas, por meio da anamnese, do exame clínico e dos dados provenientes de análises cefalométricas, as avaliações realizadas, nos modelos de estudo, auxiliam na elaboração do plano do tratamento. Um bom conjunto de modelos não só fornece o exato posicionamento dos dentes e suas dimensões, mas também retrata a relação dos elementos dentários com suas bases apicais.

A partir do desenvolvimento do posicionador dentário, que auxiliaria a finalização do tratamento ortodôntico por meio do reposicionamento, em posição mais favorável, dos dentes previamente removidos de modelos em gesso, KESLING (1947) sugeriu que esta montagem ou *setup* fosse realizada em modelos iniciais do caso, possibilitando a simulação dos resultados antes do início do tratamento.

O *setup* ou montagem diagnóstica consiste, portanto, no recorte dos dentes dos modelos em gesso e na montagem dos mesmos sobre as bases remanescentes. Essa montagem não é aleatória, mas sim baseada em conhecimentos de cefalometria, de crescimento e desenvolvimento craniofacial, de movimento dentário e de mecânica ortodôntica (BOLOGNESE *et al.*, 1995).

É um meio auxiliar de diagnóstico que permite a avaliação quanto à necessidade de ancoragem e de desgastes interproximais, quanto à possibilidade de intercus-

** Mestrando em Ortodontia – PUCPR; e-mail:armanday@terra.com.br
*** Mestrando em Ortodontia – PUCPR; e-mail:fcasagrande@onda.com.br
****Professora-assistente da Disciplina de Ortodontia do Curso de Odontologia – PUCPR; Doutoranda em Odontologia – Ortodontia na FO/UFRJ; e-mail:ecamargo@rla01.pucpr.br

INTRODUÇÃO

pidação correta dos planos inclinados oclusais e, ainda, quanto à escolha da melhor opção entre diferentes possibilidades de tratamento (RUELLAS, 2000).

Segundo MOYERS (1991), o *setup* é uma técnica laboratorial prática para a visualização de problemas de espaço, em três dimensões, na dentição permanente. Deve-se levar em consideração que o sucesso do tratamento ortodôntico é alcançado quando os limites da dentição são respeitados.

Será apresentada uma técnica alternativa para a confecção do *setup* e a exemplificação do seu emprego no planejamento do tratamento corretivo de um paciente de Ortodontia.

SEQÜÊNCIA DA CONFECÇÃO

Antes do início da confecção de um *setup*, o caso clínico deve ser minuciosamente estudado sob os pontos de vista dentário e cefalométrico, pois todos os procedimentos de montagem dos dentes estarão baseados no plano do tratamento proposto. As análises de espaço total (discrepância dentária anterior -6mm) e craniofacial, segundo a filosofia de Tweed-Merrifield, sugerem, neste caso, a exodontia dos primeiros pré-molares e a recolocação dos incisivos inferiores com uma distância de 3,2mm na direção lingual (GRABER & VANARSDALL, 2000) (Figura 1).

Para a confecção do *setup*, são necessários dois pares de modelos em gesso, provenientes de excelentes moldagens e que reproduzam completamente as arcadas dentárias. Esses modelos devem ser corretamente recortados, acabados e polidos. Um dos modelos será utilizado na confecção do *setup* e o outro para estudo e comparações (TAVARES & ZANINI, 1999).

A qualidade dos modelos deve permitir a avaliação da forma das arcadas dentárias, da simetria, da forma e do tamanho dos dentes, das malposições dentárias, das relações oclusais, das inclinações axiais, da curva de *Spee*, do *overjet* e do *overbite* (BOLOGNESE *et al.*, 1995) (Figura 2).

Além dos dois pares de modelos, serão necessários os seguintes materiais: ficha milimetrada, compasso, paquímetro digital, lapiseira 0.5mm, fio retangular de aço inoxidável (.021”x.025”), torre para contornear fio, alicate 142, alicate de corte, lima, lápis dermatográfico, silicona para moldagem, bisturi, lâmina de bisturi nº 12 ou 15, cola, peça de mão com micromotor acoplado, broca esférica nº 6 para peça de mão, broca em forma de pêra para peça de mão, serras espirais nº 1, serras finas nº 00, arco para serra, lamparina, isqueiro ou fósforos, espátula para cera nº 31, espátula para cera nº 7, espátula Lecron, Hollenback 3s, cera azul, cera rosa nº 7 e cera utilidade.

FIGURA 1: *Cefalograma.*

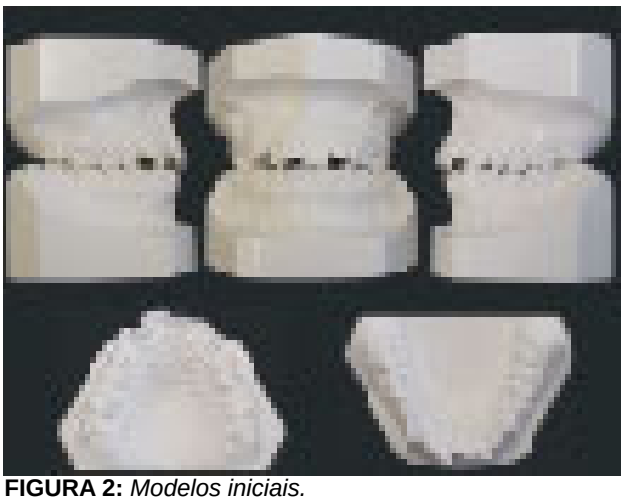

FIGURA 2: *Modelos iniciais.*

REGISTROS

Inicialmente é necessário que se tomem alguns registros da maloclusão inicial de maneira a facilitar a visualização das modificações produzidas durante a confecção do *setup* (BOLOGNESE *et al.*, 1995).

Forma da arcada dentária

A estabilidade é sem dúvida um dos maiores objetivos do tratamento ortodôntico. Muitos ortodontistas concordam quanto à estabilidade

do tratamento ser alcançada somente quando a forma e a dimensão das arcadas dentárias, apresentadas na maloclusão, forem preservadas ao máximo (PROFFIT & FIELDS, 2000; GRABER & VANARSDALL, 2000). Procurando manter a forma da arcada durante a confecção do *setup*, sugere-se a confecção de um diagrama de acordo com a filosofia Tweed-Merrifield, em uma ficha milimetrada (Figura 3). Por meio desse diagrama, um arco-guia (Figura 4) é confeccionado com fio retangular de aço inoxidável, de maneira a reproduzir a forma e a dimensão da arcada dentária inferior. Durante a fase de montagem do *setup*, o arco-guia é usado para controlar alterações de forma e dimensão dessa arcada.

Os dados seguintes devem também constar nessa ficha: nome do paciente e número do protocolo; dentes a serem extraídos; quantidade, em milímetros, de recolocação dos incisivos inferiores segundo a discrepância cefalométrica; distância intercaninos; distância intermolares e discrepância de Bolton, quando estiver presente (BOLOGNESE *et al.*, 1995).

FIGURA 3: *Diagrama e arco-guia*.

FIGURA 4: *Arco-guia sobre modelo inicial*.

Posição ântero-posterior inicial do incisivo inferior mais projetado

De acordo com o triângulo de diagnóstico facial de Tweed, o IMPA é um valor angular que estabelece a posição dos incisivos inferiores com relação ao plano mandibular. A partir do valor inicial do IMPA (89°) e do FMIA (61°), e de acordo com o padrão facial do paciente (FMA=30°), a discrepância cefalométrica (- 3,2mm) é definida. Para que seja possível a recolocação dos incisivos inferiores de acordo com a discrepância cefa-lométrica, é necessário o registro inicial da posição do incisivo inferior mais projetado em relação à base do modelo. Sugere-se aqui usar como meio uma moldagem da região anterior com silicona densa (Figura 5), de tal modo que essa relação seja reproduzida. A conformação interna desse molde orientará a recolocação dos incisivos, durante a montagem do *setup*. O molde é, então, recortado no sentido axial dos dentes, exatamente na região do incisivo mais projetado, objetivando uma melhor visualização (Figura 6). Para facilitar a orientação da quantidade de recolocação, deve-se colar um pedaço de papel milimetrado na região superior da borda incisal (Figura 7).

FIGURA 5: *Moldagem*.

FIGURA 6: *Recorte do molde*.

FIGURA 7: *Molde sobre o modelo.*

Linhas medianas

Segundo TANAKA (2000), a utilização da rafe do palato no modelo em gesso como referência não oferece uma idéia tridi-mensional na determinação exata da linha sagital mediana. A utilização dos modelos deve ser criteriosa e, sempre que possível, utilizar os modelos como ferramenta para a comparação de dados coletados pelo exame clínico. Por meio do método facial, a linha sagital mediana é determinada pela união dos pontos glabela e vértice do tubérculo médio do lábio superior (Figura 8). Sugere-se, então, a transferência dessa linha para os modelos superior e inferior, mediante a confecção de sulcos com a serra fina e o arco de serra (Figura 9). O sulco obtido é preenchido com cera rosa. As linhas medianas dentárias superior e inferior também são registradas nas bases dos respectivos modelos e o sulco obtido, preenchido com cera azul (Figura 10).

Posição dos primeiros molares

A inclinação axial mésio-distal dos primeiros molares superiores e inferiores também deve ser transferida para as bases dos respectivos modelos, por meio da serra fina (Figura 11). Os sulcos obtidos são preenchidos com cera azul (Figuras 12 e 13). São tomados como parâmetros o centro da cúspide mésio-vestibular dos molares superiores e o sulco ocluso-mésio-vestibular dos molares inferiores. Esse registro permite que o profissional tome conhecimento da necessidade e do grau de ancoragem e, ainda, da movimentação dentária necessária para o tratamento específico (BOLOGNESE *et al.*, 1995).

Dimensão vertical

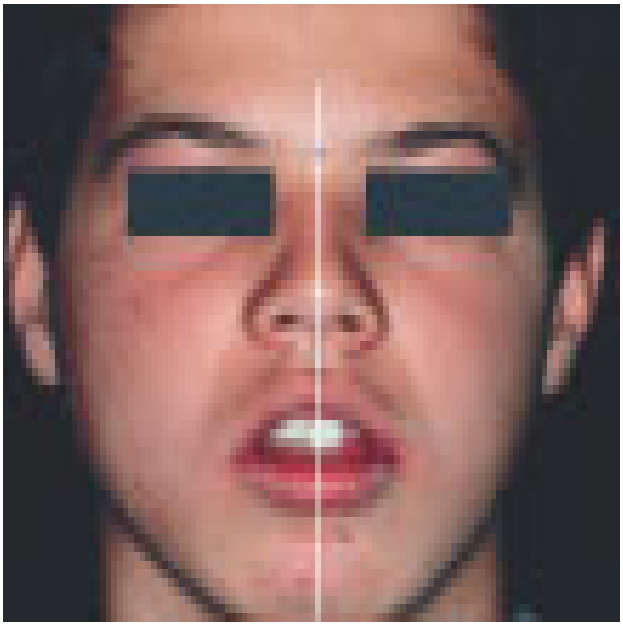

FIGURA 8: *Linha sagital mediana.*

FIGURA 9:

FIGURA 10: *Sulcos preenchidos com cera.*

FIGURA 11: *Marcação da inclinação.*

FIGURA 12: *Sulcos preenchidos com cera azul.*

FIGURA 13: *Sulcos preenchidos com cera azul.*

Visando à manutenção da dimensão vertical, no momento em que os dentes são removidos de suas bases apicais, os segundos molares devem ser mantidos (BOLOGNESE *et al.*, 1995; TAVARES & ZANINI, 1999).

IDENTIFICAÇÃO DOS DENTES

Os dentes são identificados em sua superfície lingual com seus respectivos números, de maneira a evitar trocas ou inversões, quando do reposicionamento dos mesmos em suas bases apicais (TAVARES & ZANINI, 1999) (Figura 14).

REMOÇÃO DOS DENTES DO MODELO

A remoção dos dentes dos modelos em gesso

FIGURA 14: *Identificação dos dentes.*

deve se dar na altura dos ápices das raízes dos incisivos (BOLOGNESE *et al.*, 1995; TAVARES & ZANINI, 1999). Com o auxílio da broca esférica nº 6, para peça de mão, os modelos são perfurados no sentido vestíbulo-lingual, formando um túnel através do qual uma serra espiral é posicionada para iniciar o corte do modelo (Figuras 15 e 16). Existem duas maneiras de remover os dentes: todos os dentes, exceto os segundos molares, são removidos de uma só vez, ou remoção por hemiarcos, iniciando-se nesses casos pelo lado oposto ao desvio da linha média ou aquele de menor intercuspidação dentária (TAVARES & ZANINI, 1999). O corte com a serra espiral é no sentido horizontal e estende-se até a mesial dos segundos molares (Figuras 17). Nesse momento, com a serra fina, dois cortes verticais (Figura 18) são realizados na mesial dos segundos molares, visando à obtenção de um bloco de dentes inferior e outro superior (Figura 19).

Os dentes são separados por cortes verticais nos espaços interproximais, realizados com a serra fina, de maneira que o ponto de contato seja mantido (Figura 20). O rompimento do ponto de contato é feito por uma leve pressão digital, sem que haja perda de estrutura dental no sentido mésio-distal. As porções correspondentes às raízes devem ser arredondadas com broca, em forma de pêra, para peça de mão, evitando interferências quando do reposicionamento dos dentes na montagem do *setup*.

(Figura 21). Sulcos de retenção são feitos, com esta mesma broca, na superfície oclusal das porções alveolares, e estes preenchidos com cera utilidade, para melhorar a retenção dos dentes (BOLOGNESE *et al.*, 1995; TAVARES & ZANINI, 1999) (Figuras 22 e 23).

FIGURA 15: *Perfuração vestíbulo-lingual.*

FIGURA 16: *Serra espiral passando pelo túnel*.

FIGURA 17: *Corte horizontal.*

FIGURA 18: *Corte vertical.*

FIGURA 19: *Blocos de dentes*.



FIGURA 20: *Separação dos dentes*.

FIGURA 21: *Arredondamento das raízes.*



FIGURA 22: *Dentes separados e sulcos de retenção*.

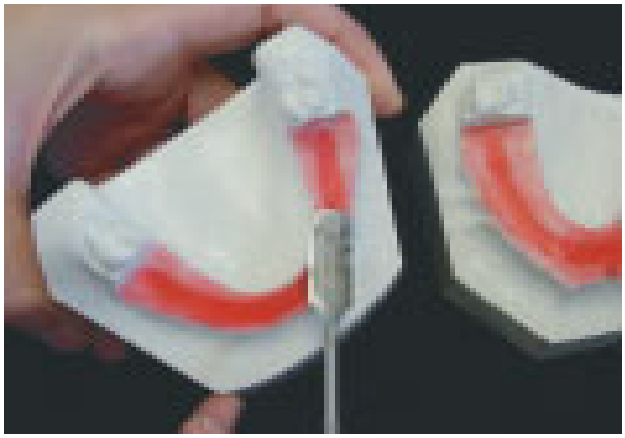

FIGURA 23: *Preenchimento dos sulcos de retenção.*

REPOSICIONAMENTO DOS DENTES

Antes de iniciar o reposicionamento dos dentes em suas bases apicais, aqueles que serão extraídos, segundo o plano do tratamento proposto, devem ser separados para que não sejam incluídos, por engano, na montagem.

A montagem do *setup* inicia-se pelo modelo inferior, com a recolocação do incisivo central inferior conforme a previsão da análise craniofacial (discrepância cefalométrica -3,2mm), com o auxílio do molde e do registro de linhas medianas (BOLOGNESE *et al*., 1995; TAVARES & ZANINI, 1999; RUELLAS, 2000) (Figura 24). A seguir, são reposicionados o incisivo lateral, o canino, o pré-molar e o molar, de maneira que a forma e a dimensão da arcada dentária sejam mantidas. Conferir o trabalho com o arco-guia, após a montagem de cada um dos dentes (Figura 25). Assim sendo, as distâncias intercaninos e intermolares serão mantidas no final da montagem do *setup.*

Na montagem dos dentes do modelo superior, deve-se proceder da mesma forma (Figura 26). Os dentes superiores acompanham os inferiores de maneira a se obter uma boa intercuspidação, com *overjet* e *overbite* ideais e relação de molares e caninos conforme o plano do tratamento.

ACABAMENTO

Após a montagem, com o objetivo de melhorar o aspecto do *setup*, o rebordo alveolar deve ser reconstruído e o contorno gengival esculpido, com auxílio de espátulas para cera n°7 e n°31, espátula Lecron e lamparina. Os modelos são, então, imersos em solução de sabão por 2 horas, polidos com algodão embebido em sabão e, finalmente, secos por 48 horas (BOLOGNESE *et al.*, 1995; TAVARES & ZANINI, 1999; RUELLAS, 2000) (Figuras 27 e 28).

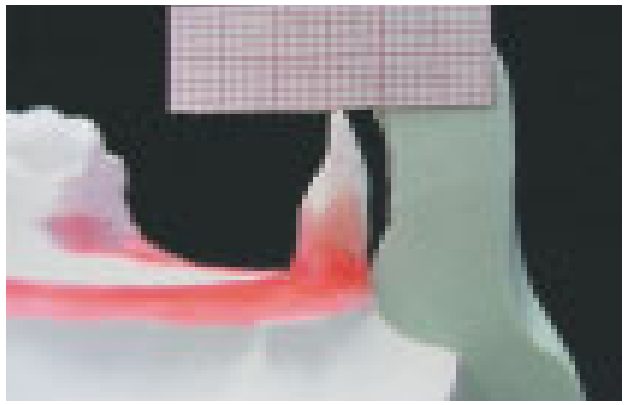

FIGURA 24: *Recolocação do incisivo central inferior*

FIGURA 25: *Arco-guia para conferência.*

Figura 26: *Montagem do modelo superior.*

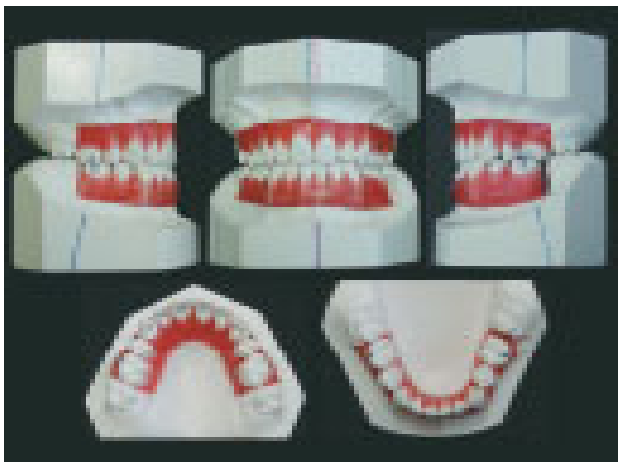

Figura 27: Setup *finalizado.*

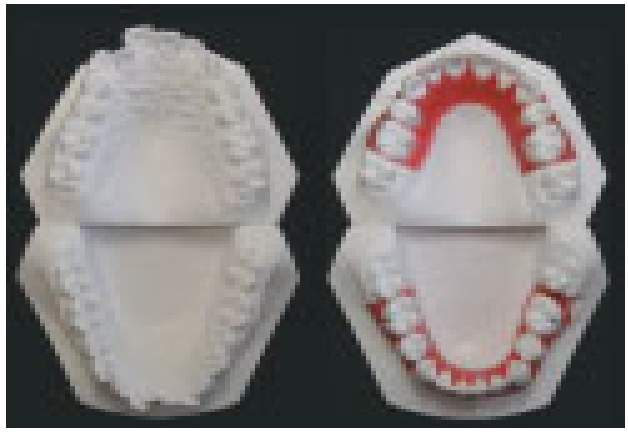

Figura 28:*Comparação modelos iniciais e* setup.

CONSIDERAÇÕES FINAIS

Embora a técnica para a confecção da montagem diagnóstica, ou *setup*, exija do profissional algumas horas de trabalho em laboratório, o resultado final auxilia na visualização e na avaliação dos efeitos do tratamento proposto, antes mesmo do seu início.

O *setup*, meio auxiliar de diagnóstico, é, portanto, imprescindível em casos que apresentam assimetrias; alteração de número, volume ou forma dos dentes; em planos de tratamento que propõem extrações assimétricas ou cirurgias ortognáticas associadas.

VIANNA, M.S.; SAGA, A.Y.; CASAGRANDE, F.A.;

CAMARGO, E.S. Setup: a diagnosis assistance in Orthodontics. **J Bras Ortodon Ortop Facial**, Curitiba, v.7, n.41, p. 398-405, set./out. 2002.

This article shows an alternative technique to construct a setup and its importance in the orthodontic diagnosis and treatment planning.

KEYWORDS: Orthodontics; Diagnosis; Setup; Dental models.

REFERÊNCIAS

BOLOGNESE, A.M. *et al. Setup*: uma técnica de confecção. **Rev Soc Bras Ortodon**, Rio de Janeiro, v.2, n.8, p.245-249, 1995.

GRABER, T.M.; VANARSDALL, R.L. **Orthodontics: current principles and techniques**. 3.ed. St Louis: Mosby, p.13-14, p.657-669, 2000.

KESLING, H.D. Predetermined pattern as a diagnosis aid. **Am J Orthod Dentofacial Orthop**, St. Louis, v.33, p.43-44, 1947.

KESLING, H.D. The diagnostic setup with consideration of the third dimension. **Am J Orthod Dentofacial Orthop**, St. Louis, v.42, n.10, p.740-748, Oct. 1956.

MOYERS, R.E. **Ortodontia**. 4.ed. Rio de Janeiro: Guanabara Koogan, 1991. p.196-198.

PROFFIT, W.R.; FIELDS, H.W. **Contemporary Orthodontics**. 3.ed. St Louis: Mosby, 2000. p.163-165.

RUELLAS, A.C.O. Montagem de diagnóstico ortodôntico simplificado (setup). **J Bras Ortodon Ortop Facial**, Curitiba, v.5, n.30, p.57-60, nov./dez. 2000.

TANAKA, O.M. **Avaliação e comparação de métodos de diagnóstico do posicionamento das linhas medianas dentárias no exame clínico e nos modelos em gesso ortodônticos**. Curitiba, 2000. 58p. Tese (Professor Titular) – PUCPR.

TAVARES, C.A.E.; ZANINI, L.K. A confecção do “Set Up” de diagnóstico ortodôntico. **Rev Dental Press Ortodon Ortop Facial**, Maringá, v.4, n.5, p.20-23, set./out. 1999.

Recebido para publicação em: 19/11/01
Enviado para análise em: 07/12/01
Aceito para publicação em: 28/01/02