Tratamento Orto-Cirúrgico de Incisivo Central Retido Dilacerado e Canino Retido – Relato de Caso

Ortho-Surgical Treatment of Impacted Maxillary Central Incisor (Dilacerated) and Cuspid – Case Report

Fátima Bringhenti DAUDT*
Carlos Eduardo BARALDI**

Edela PURICELLI***

DAUDT, F.B.; BARALDI, C.E.; PURICELLI, E. Tratamento orto-cirúrgico de incisivo central retido dilacerado e canino retido – relato de caso. **J Bras Ortodon Ortop Facial**, Curitiba, v.7, n.38, p.110-116, mar./abr. 2002.

A proposta dos autores é apresentar uma abordagem terapêutica conservadora ortodôntico-cirúrgica realizada em um paciente do sexo feminino, de 10 anos de idade. A jovem paciente apresentava dupla retenção dentária, sendo que um dos elementos retidos apresentava dilaceração radicular em direção vestibular.

UNITERMOS: Ortodontia corretiva; Dente impactado; Dente não erupcionado.

*Especialista em Odontopediatria - FO - UFRGS

A retenção dos incisivos superiores permanentes possui complexidades diversas. Sua instalação é precoce na vida da criança. Para os familiares, a ausência de um incisivo gera muitas preocupações. Para a criança, por sua vez, afeta uma fase importante de seu desenvolvimento físico, psicológico e social. Sob os olhos dos profissionais, a ausência de um incisivo central é uma situação de difícil tratamento, devido à situação estética, às peculiaridades anatômicas e à complexidade de funções oclusais e fonéticas desempenhadas por este grupo de dentes.

Dentre as condições que podem levar à retenção de incisivos, o trauma é a mais apontada. Traumatismos na face são comuns na infância. Com maior freqüência, o local afetado é a região ântero-superior da cavidade bucal (GUEDES PINTO, 1995). PROFFIT (1991) relata que 1/3 das crianças sofrem algum tipo de traumatismo nos dentes anteriores decíduos. Pesquisando o histórico odontológico de 485 alunos de 09 a 12 anos de idade, ANDREASEN & RAVN, em 1972, encontraram que 30% desta amostra sofrera algum tipo de lesão na dentição decídua e que 22% sofrera algum tipo de lesão na dentição permanente.

As luxações intrusivas em dentes decíduos podem ocasionar, no sucessor permanente, anomalias em diferentes graus de complexidade. A relação de proximidade entre o ápice do dente decíduo e o germe do dente sucessor permanente é um dos fatores que viabilizam anomalias, seja pela intrusão com contato direto ou pela inflamação periapical proveniente do dente decíduo traumatizado (ANDRE-

Especialista em Ortodontia - FO-UFRGS
**Mestre em CTBMF/Faculdade de Odontologia - UFRGS
Cirurgião BMF do Complexo Hospitalar Santa Casa
***Doutora pela Universidade de Düsseldorf, Alemanha
Professora-adjunta do Departamento de Cirurgia e Ortopedia/Faculdade de Odontologia - UFRGS
Coordenadora da Área de CTBMF - Programa de Pós-Graduação em Odontologia/Faculdade de Odontologia - UFRGS
Chefe da Unidade de CTBMF - Hospital de Clínicas de Porto Alegre
Chefe do Serviço de CTBMF - Complexo Hospitalar Santa Casa de Porto Alegre

INTRODUÇÃO

ASEN & RAVN, 1971; BOYD, 1984). As lesões no dente em desenvolvimento podem variar desde pequenas alterações na mineralização do esmalte, até o deslocamento do germe do permanente, passando pelas dilacerações coronárias, radiculares, ou ambas (MATTISON *et al.*, 1987).

Segundo SHAFER *et al.* (1985), a dilaceração é uma angulação acentuada na raiz ou na coroa de um dente formado. Deduzindo que esta condição resulte de traumatismo durante o período de formação do dente, ocorre mudança de posição da parte mineralizada em relação ao restante do elemento dental ainda em fase de folículo. Esta curvatura poderá ocorrer em qualquer ponto ao longo do dente em desenvolvimento, dependendo de seu estágio de formação no momento do trauma. Segundo GUEDES-PINTO (1995), MOSS (1975) e SHAFER *et al.* (1985), o trauma afetará a raiz do sucessor permanente, quando ocorrer entre os quatro e seis anos de idade; e afetará a coroa do sucessor permanente, quando ocorrer numa idade mais precoce. As dilacerações podem inviabilizar a erupção dental (PINDBORG, 1970).

O tratamento das retenções dentárias é cirúrgico. Seu objetivo é resolver a retenção e eliminar o potencial patológico do tecido pericoronário. Associando conhecimentos de cirurgia bucomaxilofacial e ortodontia, as alternativas de tratamento aumentam, permitindo soluções conservadoras. Desta maneira, pode-se oferecer um melhor resultado funcional, preservando a estética.

O objetivo deste artigo é relatar um caso de tratamento de incisivo e canino retidos, no qual o primeiro encontrava-se dilacerado e em posição desfavorável ao tratamento conservador.

CASO CLÍNICO

A paciente J.J., do sexo feminino, leucoderma, com 10 anos e 8 meses de idade, apresentou-se para exame ortodôntico. Na anamnese, a mãe referiu trauma aos 2 anos de idade, na região ântero-superior da arcada dentária, com intrusão do incisivo central direito. A demora na erupção do dente sucessor motivou a consulta.

No exame clínico, constatou-se a ausência do 11, com acentuada falta de espaço para sua erupção; desvio da linha média dentária superior para a direita e mésio-vestíbulo inclinação do 12 (Figura 1b). No lado direito, a relação molar era de Classe I. Constatou-se a ausência do 13 e abaulamento na região vestibular do rebordo alveolar sobre a região de 12 (Figura 1a). No lado esquerdo, a relação canina era de Classe II. Segundo a classificação de Angle, estávamos diante de uma Classe II, divisão 1, subdivisão esquerda (Figura 1c).

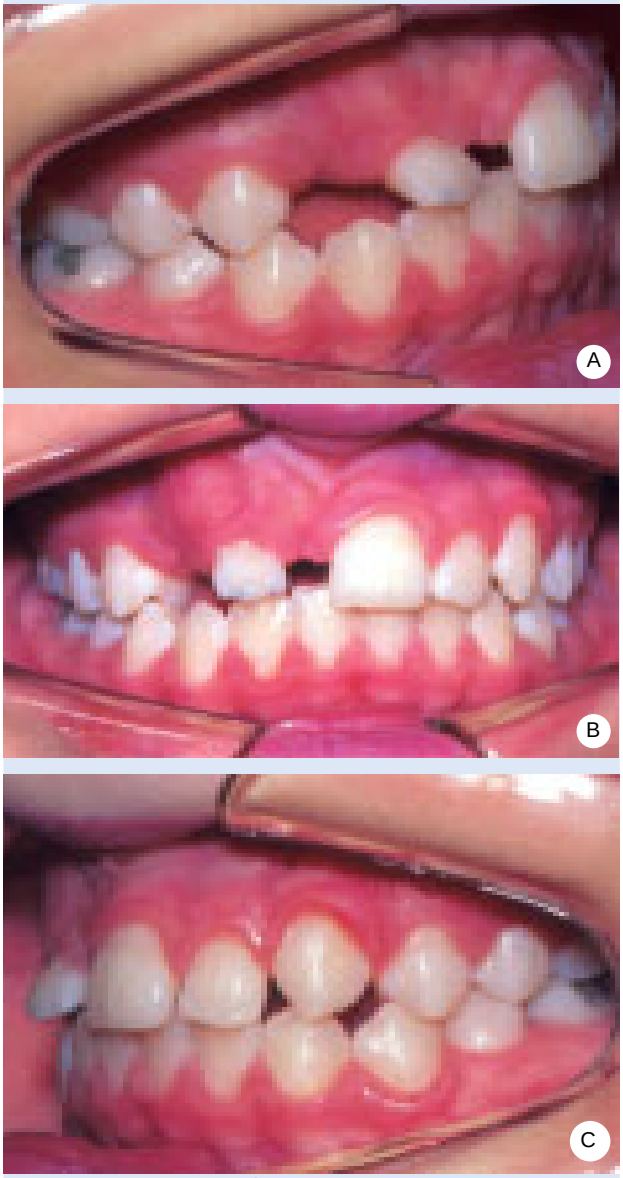

FIGURA 1*: Aspecto clínico inicial da maloclusão. Observar ausência de 11 e 13, e o mau posicionamento do 12.*

Radiografias panorâmica, telerradiografia cefalométrica lateral, periapicais (ortorradiais e com distorção) e oclusal maxilar contribuíram para o diagnóstico de dilaceração acentuada do 11, em direção vestibular, entre o terço cervical e médio. Também constatou-se acentuada mésio-inclinação do 13 em direção ao 12, for-

çando-o a um deslocamento palatino da raiz. Radiograficamente, o 11 apresentava-se com o longo eixo coronal perpendicular ao rebordo alveolar (Figuras 2a, 2b e 2c).

Concluído o diagnóstico, decidiu-se pelo tratamento conservador, embora a dilaceração do 11 e o mau-posicionamento do 13 retidos representassem fatores desfavoráveis ao mesmo.

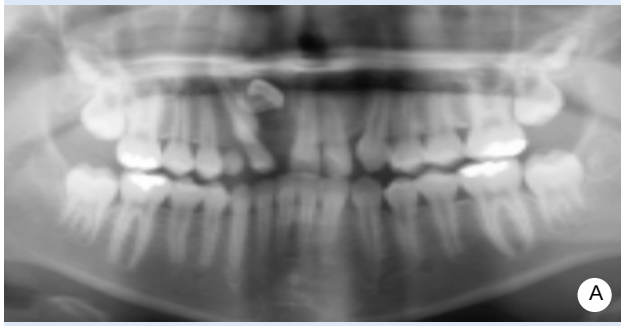

FIGURA 2: *Aspectos radiográficos iniciais. 2A: radiografia panorâmica. Observar a retenção de 13 e 11. 2B: telerradiografia lateral. Observar a posição de 11, perpendicular ao plano oclusal. 2C: periapical. Observar a dilaceração radicular.*

Iniciamos os procedimentos ortodônticos com a montagem de aparelhos fixos em ambas as arcadas, adaptando acessórios aos molares para a utilização de força extra-oral.

A etapa cirúrgica do plano de tratamento foi realizada sob efeito de anestesia geral, em caráter ambulatorial. Seguidas as rotinas de assepsia e isolamento do campo operatório, executou-se incisão de Neumann de 14 a 23 e descolamento muco-periósteo vestibular. As coroas dos dentes 13 e 11, uma vez localizadas, foram expostas através de ostectomia e remoção parcial dos tecidos pericoronários. O dente 13 foi preparado para erupção livre. A hemostasia local foi obtida, e um fio metálico calibre 0 (Aciflex, Johnson & Johnson) torcido foi colado à superfície vestibular do 11 (Figura 3). Para tal, utilizou-se sistema adesivo à base de resina composta (Concise, 3M). A ferida foi revisada e abundantemente irrigada com solução fisiológica. O retalho foi reposicionado e suturado a pontos isolados com fio de poliglactina 910 (Vicryl 4-0, Johnson & Johnson). O pós-operatório transcorreu sem intercorrências.

Concluídas duas semanas da cirurgia, iniciou-se o movimento de tração distal do segmento do arco dentário póstero-superior direito. A força extra-oral foi usada como reforço para a ancoragem posterior. Simultaneamente, o dente 11 recebeu uma força leve de 40 gramas, para tração suave. Desta forma, com forças conjugadas, concluímos a abertura de espaço para os dentes 13 e 11, as-

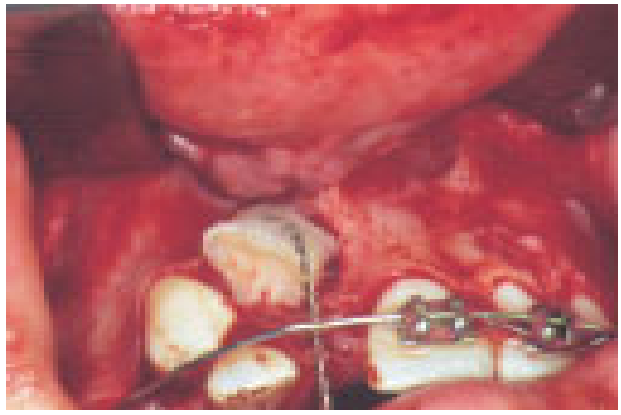

FIGURA 3: *Aspecto transcirúrgico da colagem de fio metálico torcido na coroa do 11, e liberação do 13 para erupção livre*.

sociadas a forças para o seu irrompimento.

Com o deslocamento distal do 13, liberando sua pressão sobre a raiz do 12, finalizou-se a abertura do espaço para o posicionamento do 11 (Figura 4). A força de tração aplicada passou para 60 gramas (Figura 5).

Foi usado aparelho extra-oral com tração

FIGURA 4: *Distalização do segmento posterior direito*.

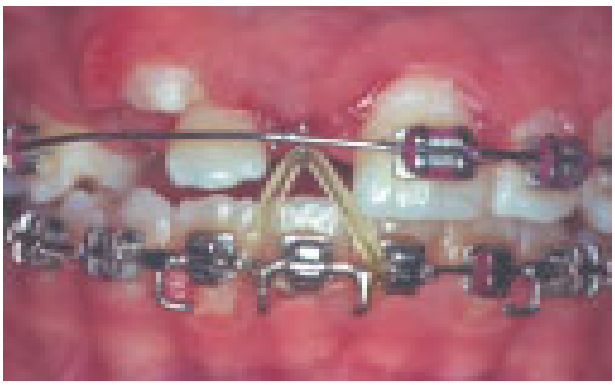

FIGURA 5: *Aspecto do tracionamento do 11*.

cervical tipo Klohen para apoio de elástico em classe III. Este permitiu as ancoragens do arco dentário inferior e póstero-superior. Estabelecido o alinhamento e nivelamento do arco dentário superior, foi utilizada uma mola aberta (nitinol .010”x.030” - leve) comprimida entre os dentes 12 e 21. Após catorze meses, com o sistema de tração interarcos, o dente 11 irrompeu. A tração foi mantida até a mudança do acessório ortodôntico. Com o *bracket* reposicionado, adaptou-se um arco ortodôntico termoativado. Seguiu-se o alinhamento e nivelamento por mais 16 meses.

Concluídos trinta e oito meses de tratamento ortodôntico ativo, foram adaptadas as contenções. Para o arco dentário superior, confeccionou-se uma placa removível com arco contínuo adaptado às faces vestibulares, de molar a molar, sem interferência oclusal. Para o arco dentário inferior, confeccionou-se um arco lingual com fio .036”, aderido às faces linguais dos caninos inferiores, com resina quimicamente ativada (Concise, 3M). As Figuras 6 e 7 mostram os resultados clínicos e radiográficos ao final do tratamento ortodôntico.

DISCUSSÃO

No processo de irrompimento dos dentes sucessores permanentes, simultaneamente,

FIGURA 6: *Resultado ao término do tratamento ortodôntico. Observar a anatomia periodontal adequada*.

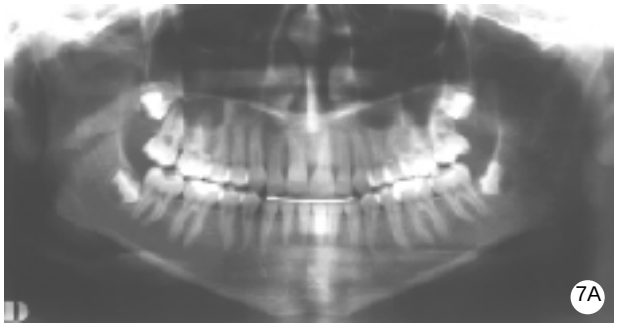

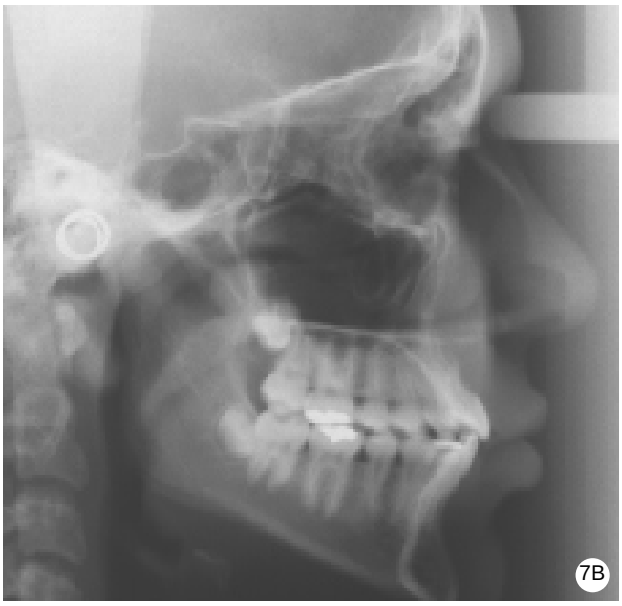

FIGURA 7: *Radiografias ao término do tratamento ortodôntico. 7A: panorâmica. Observar os aspectos anatômicos periodontais. 7B: teleperfil. Observar a inclinação satisfatória dos incisivos superiores. 7C: periapical. Observar o comprimento radicular atingido, a imagem de dilaceração radicular e a atresia do canal radicular.*

vimento da raiz do dente permanente, aumento em altura do processo alveolar e movimentação do dente permanente através do osso, para a sua erupção. Entretanto, alguns distúrbios podem alterar a seqüência de erupção. O traumatismo à dentição decídua pode influenciar no desenvolvimento dos dentes sucessores permanentes. Assim, este tipo de acidente, muito comum na infância, pode causar alterações nos germes dentários em formação, modificando a relação espacial entre coroa e raiz. Como resultado, poderá haver uma malformação denominada dilaceração, a qual, em muitos casos, impede a erupção normal do dente permanente.

Para muitos autores, a extração cirúrgica é o tratamento de escolha quando os incisivos superiores dilacerados estão envolvidos (EDLER, 1973; EDMONDSON & CRABB, 1975; BECKER *et al.*, 1976; STEWART, 1978; SMITH & WINTER, 1981; COSTA *et al.*, 2001). Porém, dentre as soluções com resultados mais favoráveis do ponto de vista estético e funcional para retenções de dentes anteriores estão os tratamentos conservadores (PURICELLI *et al.*, 1991; BARALDI, 1997; PURICELLI, 1998). Isto porque a exigência estética na região anterior é muito grande, e nenhum material é superior ao próprio dente para compor o arco dentário. A complexidade de problemas oclusais diminui, já que não há perdas dentárias, e o arco mantém-se completo e simétrico. Evita-se, ainda, a perda volumétrica do osso alveolar após a extração de incisivos, situação freqüente e de difícil solução (PURICELLI, 1994).

Com o desenvolvimento das técnicas de aplicação de aportes metálicos e tracionamento, relatos de tratamentos conservadores surgiram na literatura em número crescente (KOLOKHITAS & KARAKASIS, 1979; PEREIRA & PURICELLI, 1981; DAVIES & LEWIS, 1984; MACHTEI *et al.*, 1990; PURICELLI *et al.*, 1991; CRAWFORD, 1997; PURICELLI, 1998; LIN, 1999).

O tracionamento de dentes retidos por meio da fixação de aportes metálicos é uma técnica consagrada (GENSIOR & STRAUSS, 1974). A técnica fechada, na qual o dente é tracionado no interior da mucosa e osso alveolar, apresenta os resultados de estabilidade, anatomia periodontal e estética mais favoráveis, comparada à reposição apical do retalho com exposição imediata da coroa após a cirurgia (VERMETTE *et al.*, 1995; PURICELLI, 1998). Nos incisivos superiores, o tratamento deve ser indicado tão

logo quanto possível, aproveitando o potencial de rizogênese. Nas retenções unilaterais, pode-se avaliá-lo através do exame radiográfico periapical do dente homólogo (PURICELLI, 1998). Especificamente no caso descrito, a indicação tardia do tratamento limitou os resultados. Entretanto, manteve-se um comprimento radicular compatível com estabilidade e função, relativo ao dente 11. A indicação mais precoce favorece os resultados, especialmente no que tange à rizogênese.

Nos casos de inversão completa da coroa, a aplicação de dois aportes metálicos e seu tracionamento alternado é uma técnica descrita com resultados favoráveis quanto ao comprimento radicular, posicionamento do ápice e nivelamento oclusal (PURICELLI & PEREIRA, 1981; PURICELLI *et al.*, 1991; PURICELLI, 1998). A aplicação de apenas um aporte metálico apresenta resultados limitados sob os aspectos de rizogênese, já que não contribui para a verticalização do eixo de formação radicular. Ainda sob o aspecto de oclusão, o adequado posicionamento nem sempre pode ser obtido, com excessiva inclinação coronária para vestibular. O risco de exposição vestibular do ápice é bem descrito (KOLOKHITAS & KARAKASIS, 1979; LIN, 1999; WEINBERGER, 1999).

O planejamento do aparelho ortodôntico a ser usado para a tração de dentes retidos vai depender do correto diagnóstico. Os aparelhos ortodônticos removíveis são eficazes, de fácil confecção e fácil manuseio, com baixo custo. Os aparelhos fixos estão indicados quando os dentes adjacentes requerem movimentos individualizados e controlados. Segundo CONSOLARO *et al.* (2001), dentes com rizogênese incompleta podem ser movimentados desde que as forças aplicadas sejam de baixa ou média intensidade e visem obter movimentos dentários em tempo adequado. Poderá ocorrer um encurtamento da raiz em relação ao que seria o comprimento original do dente, pois a redução do suprimento sangüíneo pode levar a uma maturação precoce da papila em polpa dentária e do folículo dentário apical em ligamento periodontal, conduzindo ao fechamento apical.

A abordagem terapêutica multidisciplinar envolvendo clínico-geral, odontopediatra, endodontista, ortodontista e cirurgião buco-maxilofacial é mister no correto diagnóstico, planejamento e tratamento dos pacientes portadores de seqüelas de traumas faciais. O diagnóstico e a intervenção terapêutica precoces contribuem para a melhor qualidade estético-funcional dos resultados.

DAUDT, F.B.; BARALDI, C.E.; PURICELLI, E. Ortho-surgical treatment of impacted maxillary central incisor (dilacerated) and cuspid – Case report. **J Bras Ortodon Ortop Facial**, Curitiba, v.7, n.38, p.110-116, Mar./Apr. 2002.

The authors describe a conservative surgical-orthodontic approach, executed on a 10-year-old female patient, who presented homolateral impaction of central incisor and cuspid. The former presented radicular buccal dilaceration.

UNITERMS: Orthodontics corrective; Tooth impacted; Tooth unerupted.

REFERÊNCIAS

MATTISON, G.D.; BERNSTEIN, M.L.; FISCHER, J.W. Lateral root dilacerations: a multi-disciplinary approach to treatment. **Endod Dent Traumatol**, v.3, p.135-140, 1987.
SHAFER, W.G.; HINE, M.; LEVY, B. **Tratado de patologia bucal**. 4.ed. Rio de Janeiro: Interamericana, 1985. p.36-40, 507-510.
MOSS, J.P. An orthodontic approach to surgical problems. **Am J Orthod Dentofacial Orthop**, v.68, p.363-390, Oct. 1975.
PINDBORG, J.J. **Pathology of the dental hard tissues**. Philadelphia: W.B. Saunders Company, 1970. p.126-134.
EDLER, R. Dilaceration of upper central and lateral incisors. A case report. **Br Dent J**, v.134, p.331-332, 1973.
EDMONDSON, H.D; CRABB, J.J. Dilaceration of both upper central incisor teeth: a case report. **J Dent**, v.3, p.223-224, 1975.
BECKER, A.; STERN, N.; ZELCER, Z. Utilization of a dilacerated incisor tooth as its own space maintainer. **J Dent**, v.4, p.263-264, 1976.
STEWART, D.J. Dilacerate unerupted maxillary central incisors. **Br Dent J**, v.145, p.229-233, 1978.
SMITH, D.M.; WINTER, G.B. Root dilaceration of maxillary incisors. **Br Dent J**, v.150, p.125-127, 1981.
COSTA, C.S. *et al.* Dilaceração radicular: tratamento cirúrgico e reabilitação estético-funcional do paciente. **BCI**, v.8, n.29, p.76-80, 2001.
PURICELLI, E.; CLOSS, L.Q.; BERTHOLD, T. Incisivo central superior com desvio do eixo de erupção e dilacerado: recuperação ortodôntica-cirúrgica. **Rev Fac Odontol UFRGS**, v.32, p.22-25, 1991.
BARALDI, C.E. **Tratamento cirúrgico dos incisivos centrais superiores retidos**. Monografia. Faculdade de Odontologia da UFRGS, 1997.
PURICELLI, E. **Dentes retidos: novos conceitos no tratamento orto-cirúrgico**. Atualização em Clínica Odontológica. São Paulo: Artes
GUEDES-PINTO, A.C. **Odontopediatria**. 5.ed. São Paulo: Santos, 1971. p.777-808.
PROFFIT, W.R. A etiologia dos problemas ortodônticos. *In*: PROFFIT, W.R. **Ortodontia contemporânea**. São Paulo: Pancast, 1991. p.113-114.
ANDREASEN, J.; RAVN, J.J. Epidemiology of traumatic dental injuries to primary and permanent teeth in Danish population sample. **Int J Oral Surg**, v.1, p.235-239, 1972.
ANDREASEN, J.O.; RAVN, J.J. The effect of traumatic injuries to primary teeth on their permanent successors. II. A clinical and radiographic follow-up study 213 injured teeth. **Scand J Dent Res**, v.79, p.284-294, 1971.
BOYD, R.L. Clinical assessment of injuries in orthodontic movement of impacted teeth. II. Surgical recommendations. **Am J Orthod Dentofacial Orthop**, v.86, p.407-418, 1984.

Médicas, 1998. Cap. 1, p.3-28.
PURICELLI, E. Procedimentos cirúrgicos em prótese fixa. *In*: MEZZOMO, E. **Reabilitação oral para o clínico**. São Paulo: Santos, 1994.
KOLOKITHAS, G.; KARAKASIS, D. Orthodontic movement of dilacerated maxillary central incisor: report of a case. **Am J Orthod Dentofacial Orthop**, v.76, p.310-315, 1979.
PEREIRA, C.B.; PURICELLI, E. Recuperação de um incisivo central dilacerado. **Rev Gaucha Odont**, v.29, p.59-60, 1981.
DAVIES, P.H.; LEWIS, D.H. Dilaceration – a surgical orthodontic solution. **Br Dent J**, v.156, p.16-18, 1984.
MACHTEI, E.E.; ZYSKIND, K.; BEN-YEHOUDA, A. Periodontal considerations in the treatment of dilacerated maxillary incisors. **Quintessence Int**, v.21, p.357-360, 1990.
CRAWFORD, L.B. Impacted maxillary central incisor in mixed dentition treatment. **Am J Orthd Deutofacial Orthop**, v.112, p.1-7, 1997.
LIN, Y.T. Treatment of an impacted dilacerated maxillary central incisor. **Am J Orthod Dentofacial Orthop**, v.115, p.406-409, 1999.
GENSIOR, A.M.; STRAUSS, R.E. The direct bonding technique applied to the management of the maxillary canine. **J Am Dent Assoc**, v.89, p.1332-1337, 1974.
VERMETTE, M.E.; KOKICH. V.G.; KENNEDY, D.B. Uncovering labially impacted teeth: apically positioned flap and closed eruption techniques. **Angle Orthod**, v.65, p.23-34, 1995.
WEINBERGER, T. Does root morphology change? **Am J Orthod Dentofacial Orthop**, v.115, p.15A, 1999. (carta)
CONSOLARO, A.; MARTINS-ORTIZ, M.F.; VELLOSO, T.R.G. Dentes com rizogênese incompleta e movimento ortodôntico: bases biológicas. **Rev Dental Press Ortodon Ortop Facial**, v.6, p.25-30, 2001.

Recebido para publicação em: 18/01/02

Enviado para análise em: 05/02/02
Aceito para publicação em: 27/02/02

Rua Dona Laura, 87/302 Rio Branco
90430-091 Porto Alegre, RS
Brasil
E-mail: fabdaut@uol.com.br

Correspondência