Tratamento de um Caso de Pseudo-classe III por Meio de Aparelho Fixo

Treatment of a False Case of Class III with a Fixed Appliance

Dirceu Barnabé Raveli*
Paulo Cesar Raveli Chiavini**
Ricardo Fabris Paulin***
Helder Baldi Jacob****
Ary dos Santos-Pinto*****
Luana Paz Sampaio******

Raveli DB, Chiavini PCR, Paulin RF, Jacob HB, Santos-Pinto A dos, Sampaio LP. Tratamento de um caso de pseudo-classe III por meio de aparelho fixo. J Bras Ortodon Ortop Facial 2004; 9(52):356-62.

A Classe III é uma má-oclusão que envolve prognatismo mandibular, retrognatismo maxilar ou uma combinação de ambas as condições. Contudo, em alguns casos, ao invés de uma displasia esquelética real, na verdade há um reflexo funcional de protração mandibular. A esta situação denomina-se pseudo-classe III, ou seja, um reflexo muscular adquirido que simula uma condição de mesioclusão. O diagnóstico diferencial entre estas duas condições baseia-se em uma avaliação facial e radiográfica, além da observação da relação molar em posição de máxima intercuspidação habitual (MIH) e de relação cêntrica (RC). Na pseudo-classe III, quando o paciente é manipulado em RC, os molares assumem uma relação normal, enquanto que na Classe III verdadeira a relação de mesioclusão se mantém, em ambas as posições. O objetivo deste trabalho é apresentar um caso clínico no qual uma paciente portadora de uma pseudo-classe III foi tratada por meio de extração, seguida de Ortodontia fixa para finalização do caso. Cinco anos após a remoção do aparelho, pôde ser observada a estabilidade do tratamento, o que confirma o sucesso deste tipo de abordagem.

PALAVRAS-CHAVE: Ortodontia corretiva; Maloclusão de Angle classe III/diagnóstico diferencial; Extração dentária.

INTRODUÇÃO

As anomalias de Classe III são distúrbios sagitais das relações maxilomandibulares ou dento-maxilares, caracterizadas por: 1) envolvimento estético, como, por exemplo, perfil côncavo devido a prognatismo inferior ou retrognatismo superior, ou ambos; 2) envolvimento dentário, indicado por cruzamento dentário na região de incisivos e relação de caninos e molares de Classe III; e 3) envolvimento esquelético nas formas graves, podendo constituir-se ou não de anomalia de forma, de comprimento ou de posição mandibular, associada ou não a uma alteração na posição da maxila (Langlade, 1995).

Ocorrendo principalmente nos países asiáticos, a má-oclusão de Classe III de Angle está presente em 4% a 13% da população do Japão (Ishii *et al.*, 1987); em 5% da população dos EUA (McNamara, 1994); em 1 a 2% da população européia (Ishii *et al.*, 1987) e em 3% da população da cidade de Bauru, SP, Brasil (Silva Filho *et al.*, 1997).

Na Classe III dentária, encontramos uma linguoversão de um ou mais incisivos superiores; mas as bases ósseas maxilar e mandibular encontram-se bem posicionadas em relação à base do crânio e entre si (Moyers, 1991).

A Classe III esquelética, definida como uma

* Professor Adjunto do Departamento de Clínica Infantil – Faculdade de Odontologia de Araraquara – UNESP; Avenida Portugal, 887, Centro – CEP 14801-075, Araraquara, SP e-mail: raveli@horizon.com.br
** Doutorando em Ortodontia e Ortopedia Facial – Faculdade de Odontologia de Araraquara – UNESP
*** Mestrando em Ortodontia e Ortopedia Facial – Faculdade de Odontologia de Araraquara – UNESP
**** Especialista em Ortodontia e Ortopedia Facial – EAP-APCD-Araraquara
***** Professor Adjunto do Departamento de Clínica Infantil – Faculdade de Odontologia de Araraquara – UNESP
****** Aluna do Curso de Especialização em Ortodontia e Ortopedia Facial – EAP-APCD-Araraquara

displasia óssea real (Nanda, 1980), tem como característica uma compensação dentária caracterizada pelo fato de os incisivos superiores estarem vestibularizados ou bem posicionados e os inferiores, lingualizados ou bem posicionados (Moyers, 1991) e divide-se em: verdadeiro *prognatismo mandibular*, quando a mandíbula está protruída e a maxila está normal; *pseudo-prognatismo mandibular*, quando a maxila está retruída e a mandíbula está normal; e *prognatismo mandibular severo*, quando existe uma combinação de mandíbula protruída e maxila retruída (Kambara, 1977). Segundo Guyer *et al.*, em 1986, é observado em crianças de 5 a 15 anos de idade: retrusão maxilar em 25% dos casos, protrusão mandibular em 18,7% e uma combinação entre as duas situações em 22,2%.

A pseudo-classe III, por sua vez, é definida como um reflexo funcional de protrusão mandibular, ou seja, um reflexo muscular adquirido que simula uma condição de mesioclusão, podendo ou não apresentar inclinações alteradas de incisivos superiores e inferiores (Moyers, 1991).

A avaliação cefalométrica das contribuições esqueléticas e componentes dentários dos pacientes Classe III são a base para o diagnóstico e plano de tratamento desta má-oclusão, porém, é imprescindível uma avaliação facial, na qual deve-se analisar o perfil tegumentar, posição do mento e face média (Turley, 1988). O diagnóstico diferencial deve ser realizado em função da relação dos molares e incisivos, manipulando o paciente em relação cêntrica e em máxima intercuspidação habitual. A Classe III esquelética apresenta os molares sempre em relação Classe III de Angle, com uma mordida cruzada anterior. Entretanto, na Classe III funcional, os molares adquirem relação de Classe I e os incisivos apresentam-se de topo, quando em relação cêntrica (Moyers, 1991).

O tratamento precoce da Classe III esquelética traz como vantagem a possibilidade de compensação dentária, evitando-se, desta maneira, a cirurgia ortognática. Porém, é um tratamento longo e os resultados em relação à estética facial são imprevisíveis (Silva Filho *et al.*, 1998).

Quando são eliminados os fatores etiológicos da pseudo-classe III, utilizam-se os aparelhos de tração reversa, mentoneira e regulador funcional de Frankel, nos casos de severidade mínima a moderada. Entretanto, em alguns casos, no final do período de crescimento, a discrepância esquelética permanece não resolvida e o resultado está comprometido (McNamara, 1987). Também, devido à falta de cooperação do paciente, podemos obter resultados pouco satisfatórios (Turley, 1988). Em função disto, muitas vezes o tratamento da Classe III consiste em compensações dentárias para as desarmonias esqueléticas por meio da vestibularização dos incisivos superiores e retração do segmento anterior inferior, além do uso de elásticos classe III em conjunto com a extração de primeiros pré-molares inferiores (Turley, 1988). Após o crescimento, temos como conduta a combinação entre cirurgia ortognática e tratamento ortodôntico. Porém, estes pacientes enfrentam problemas psicossociais durante a infância, associados a este tipo de má-oclusão (McNamara, 1987).

RELATO DO CASO

Ao exame clínico, foi constatado que a paciente era leucoderma, sexo feminino, 17 anos de idade, boa saúde bucal, apresentando face simétrica, perfil côncavo e padrão dolicofacial (Figuras 1A e B). O exame intra-bucal revelou possuir ela uma relação Classe III de molares, sobressaliência negativa, sobremordida moderada, linhas médias não coincidentes, tendência à mordida cruzada posterior e mordida cruzada anterior funcional (Figuras 2A, B e C), confirmada pelo diagnóstico diferencial com posicionamento em relação cêntrica, em que se observou relação dos incisivos em topo (Figura 2D).

Na radiografia panorâmica inicial, foi verificado que os dentes permanentes estavam com seu estágio de formação e erupção normais, segundo Nolla (Figura 3A). Conforme a Tabela 1, a análise cefalométrica da telerradiografia em norma lateral apresentou os seguintes valores:

Concluiu-se, portanto, que a paciente possuía a maxila e a mandíbula retruídas em relação à base do crânio, maxila retruída em relação à mandíbula, crescimento vertical, perfil côncavo, incisivos superiores bem posicionados e incisivos inferiores ligeiramente lingualizados, comprimento da maxila

TABELA 1: *Análise cefalométrica inicial e final.*

Medidas Cefalométricas	Inicial	Final
SNA	78,5º	82º
SNB	79,5º	84º
ANB	-1º	-2º
NS.GoMe	40º	40,5º
H-nariz	6mm	4mm
1.NA	22º	28º
1-NA	2mm	5mm
1.NB	23º	21º
1-NB	7mm	6mm
COA	0,85	0,89
CoGn	0,11	0,12
AFAI	71mm	71mm
S-N	70mm	70mm
S-Ba	42mm	42mm

normal e comprimento da mandíbula aumentado (Figura 3B). Também apresentava contato prematuro na região de incisivos devido à lingualização dos incisivos inferiores, levando a deslocamento anterior mandibular.

O plano de tratamento, inicialmente, constou da montagem do aparelho fixo nos arcos superior e inferior. Após o alinhamento no arco superior, foi utilizado um arco contínuo de expansão, a fim de corrigir a mordida cruzada anterior pelo movimento para vestibular dos incisivos superiores (Figuras 4A, B e C).

Na seqüência do tratamento planejado, foi realizada a instalação da barra palatina nos primeiros molares superiores e extração dos segundos pré-molares inferiores. Para o fechamento dos espaços das extrações foi utilizado um arco 0.018"x0.025", com alças "Bull" reverso. Utilizou-se elástico em corrente do tipo médio para fechamento dos diastemas no arco superior (Figuras 5A, B e C). Após o fechamento total dos espaços, foram utilizados elásticos de Classe III em ambos os lados, para uma melhor relação de caninos e molares. Em uma segunda fase, foi inserido elástico de Classe II no lado esquerdo, de Classe III no lado direito e elástico intermaxilar entre o incisivo lateral direito superior e o incisivo lateral esquerdo inferior, para corrigir o desvio da linha média (Figuras 6A, B e C).

O tratamento resultou na correção da pseudo-classe III e no nivelamento e alinhamento do arco superior e inferior, proporcionando um bom engrenamento entre os arcos. A sobressaliência negativa, sobremordida e relação de caninos foram normalizadas. Os molares passaram a exibir uma relação de Classe III (Figuras 7A, B e C).

A radiografia panorâmica final comprova o bom alinhamento e nivelamento dos dentes, com um posicionamento satisfatório das raízes. Os dentes terceiros molares superiores e inferiores apresentam-se no estágio 7 de Nolla e, pela oclusão conseguida com o tratamento, sugere-se a extração dos dentes 18 e 28, futuramente (Figura 8A). Na análise da telerradiografia em norma lateral final (Figura 8B) foram observados os valores demonstrados na Tabela 1, concluindo-se, portanto, que foi obtida a correção da relação entre a maxila e a mandíbula, além de alteração na inclinação dos incisivos superiores e inferiores. Além disso, houve melhora significativa no perfil da paciente (Figuras 9A e B).

Como contenção, foi utilizada uma placa removível superior e uma barra 3x3 no arco inferior.

DISCUSSÃO

Os pacientes com má-oclusão Classe III podem apresentar um amplo espectro de anormalidades, ou seja, ela pode ser conseqüência de variadas combinações dentárias e esqueléticas, como retrusão de maxila, protrusão de mandíbula ou combinação das

FIGURAS 1A e B: *Fotos iniciais frontal e de perfil da face da*

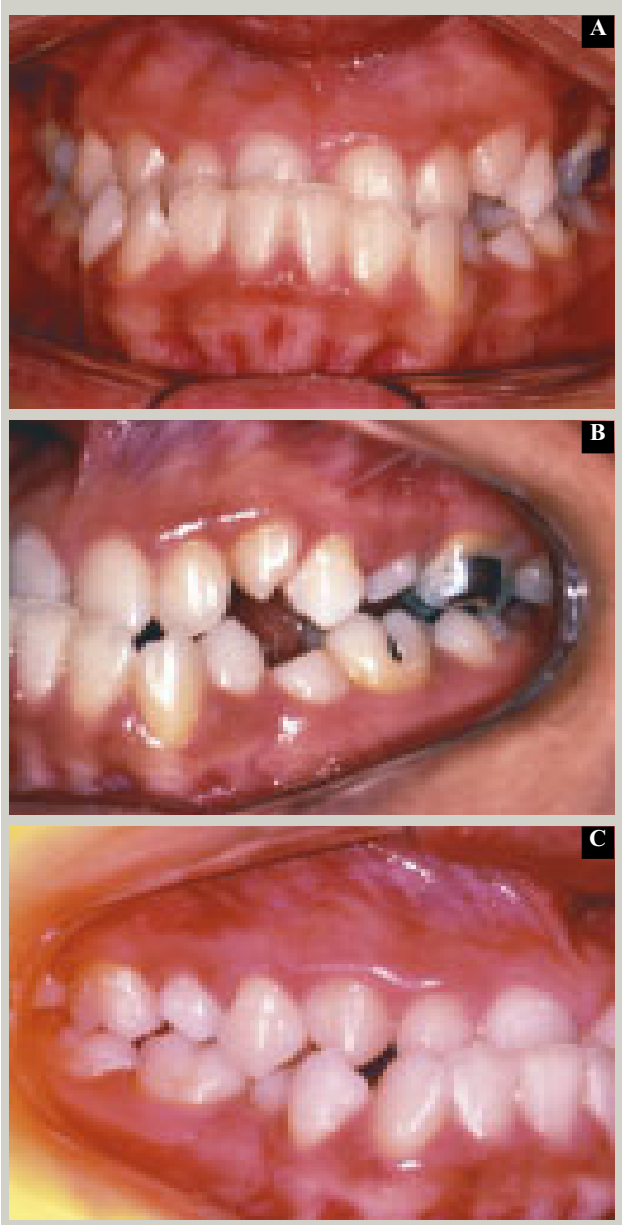

FIGURAS 2A, B e C: *Fotos iniciais intra-bucais.*

FIGURA 2D: *Foto intra-bucal com o posicionamento da paciente em relação cêntrica.*

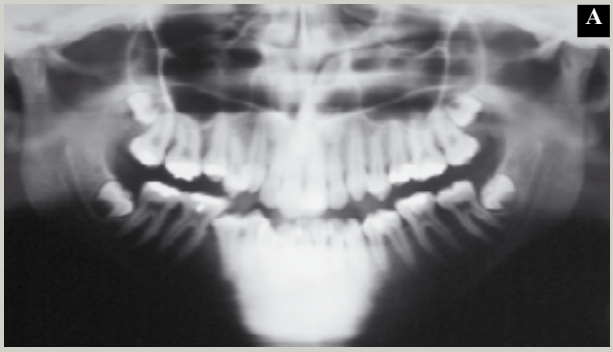

FIGURA 3A: *Radiografia panorâmica inicial.*

FIGURA 3B: *Telerradiografia em norma lateral inicial.*

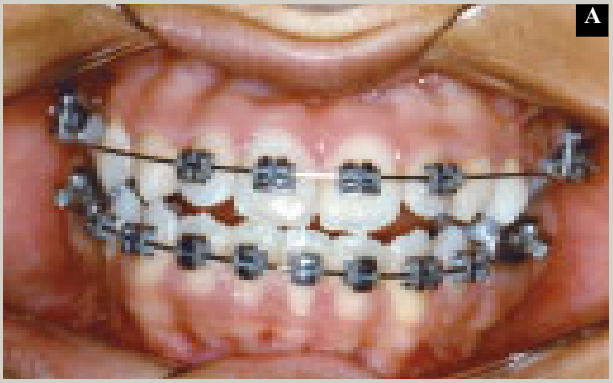

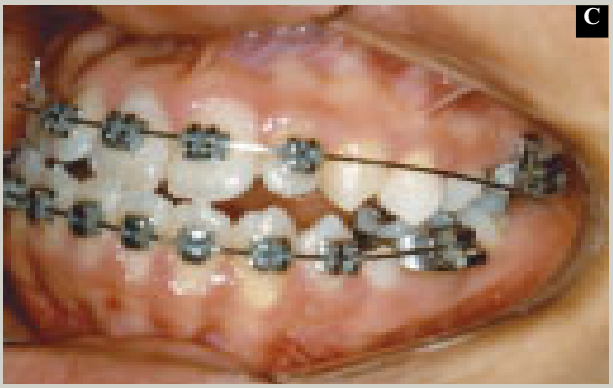

FIGURAS 4A, B e C: *Fotos intra-bucais do aparelho ortodôntico fixo com arco de expansão.*

FIGURAS 5A: *Foto intra-bucal da fase de fechamento de*

FIGURAS 5 B e C: *Fotos intra-bucais da fase de fechamento de espaços.*

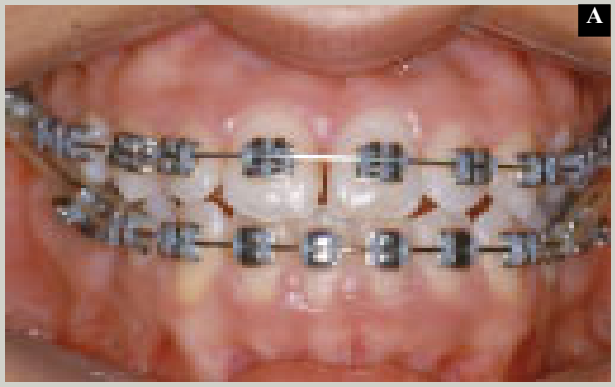

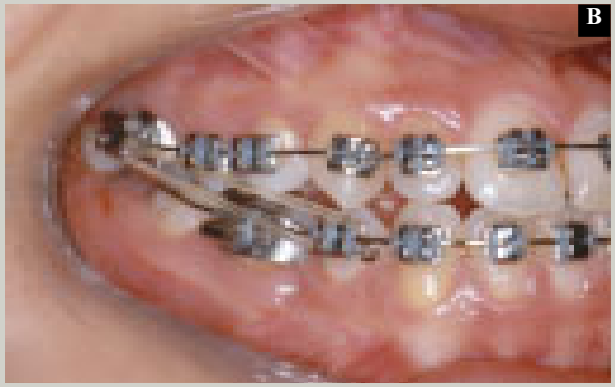

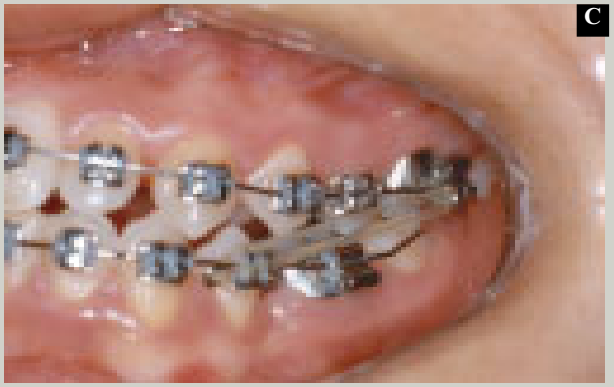

FIGURAS 6A, B e C: *Fotos intra-bucais da mecânica de elásticos.*

FIGURAS 7 A, B e C: *Fotos intra-bucais finais da paciente.*

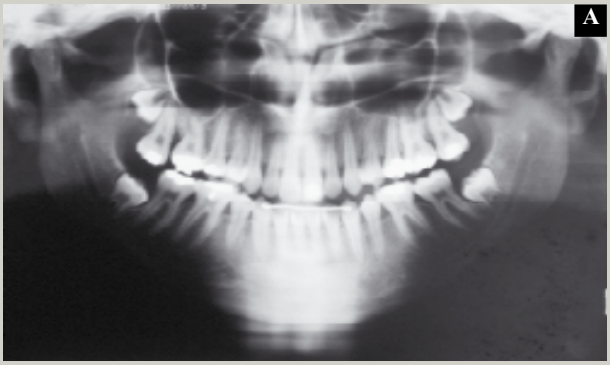

FIGURA 8A: *Radiografia panorâmica final.*

FIGURA 8B: *Telerradiografia em norma lateral*

FIGURAS 9A e B: *Fotos finais frontal e de perfil da face da paciente.*

duas situações, associadas ou não a alterações nas inclinações dos incisivos superiores e inferiores (Guyer *et al*., 1986).

Existem características diferenciais entre pacientes com Classe III esquelética e Classe I, tais como: comprimento da base craniana posterior (S-Ba) aumentado; comprimento da maxila (CoA) diminuído; comprimento da mandíbula (CoGn) aumentado; diferença média entre CoA e GoGn em média 6mm maior nos pacientes Classe III do que nos Classe I; ângulo goniano mais obtuso nos casos Classe III; além de ângulo do plano mandibular aumentado (Guyer *et al*., 1986). A paciente do caso relatado apresentava um aumento no comprimento da mandíbula e um retrognatismo maxilar, o que indicava uma tendência à Classe III esquelética, que poderia ter sido tratada precocemente, sem extrações (Figura 1B).

Devido à falta de sucesso em certos casos de tratamentos precoces, alguns Ortodontistas não iniciam o tratamento até que o crescimento tenha terminado. Este procedimento normalmente envolve uma combinação entre cirurgia ortognática e tratamento ortodôntico (McNamara, 1987). Devido a isto, temos que considerar como outra forma de tratamento a compensação dentária, através da protrusão dos incisivos superiores, ajustando-se aos incisivos inferiores, em conjunto com a extração dos primeiros pré-molares mandibulares e utilização de elásticos de Classe III (Conte *et al*., 1997).

CONCLUSÃO

A má-oclusão de Classe III pode envolver prognatismo mandibular, retrognatismo maxilar ou uma combinação de ambas as condições. Porém, em determinadas situações, ao invés de uma displasia esquelética, há um reflexo funcional de protração mandibular, que passa a ser denominada de pseudo-classe III. No caso apresentado, uma paciente com pseudo-classe III foi tratada através de compensação dentária, extraindo-se dois segundos pré-molares inferiores, demonstrando ser esta mais uma forma de tratamento com sucesso para esta má-oclusão.

Raveli DB, Chiavini PCR, Paulin RF, Jacob HB, Santos-Pinto A dos, Sampaio LP. Treatment of a false case of class III with a fixed appliance. J Bras Ortodon Ortop Facial 2004; 9(52):356-62.

Class III is a malocclusion that involves mandibular prognatism, maxillary retrognatism or a combination of both conditions. However, in some cases, there is a functional reflection of the mandibular protraction instead of a real

squeletal displasia. This situation is called pseudo-class III, which means it is an acquired muscular reflection that stimulates a mesiocclusion condition. The differential diagnosis between these two conditions is based on a facial and radiographic evaluation, besides the observation of the molar relation to the maximum habitual intercuspation (MIH) and of centric relation (RC). On pseudo-class III, when the patient is manipulated on RC, the molars adopt a normal relation, while in true Class III, the mesiocclusion relation is maintained, in both positions. The objective of this work is to present a clinical case in which a patient who carries a pseudo-class III was treated by extraction, followed by fixed orthodontics, in order to finalize the case. Five years after the removal of the appliances, it could be observed the stability of the treatment, which confirms the success of this kind of approach.

KEYWORDS: Orthodontics, corrective; Malocclusion, Angle Class III/differential diagnosis; Tooth extractions.

REFERÊNCIAS

Conte A, Carano A, Siuliani G. A new maxillary protractor. J Clin Orthod 1997; 31(8):523-30.
Guyer EC, Ellis EE, McNamara Jr JA, Behrents RG. Components of class III malocclusion in juveniles and adolescents. Angle Orthod 1986; 56:7-30.
Ishii H, Shuichi M, Takeuchi Y, Nakamura S. Treatment effect of combined maxillary protraction and chincap appliance in severe skeletal Class III cases. Am J Orthod Dentofacial Orthop 1987; 92(4):304-12.
Kambara T. Dentofacial changes produced by extraoral forward force in the *Macaca irus*. Am J Orthod 1977; 71(3):249-77.
Langlade M. Terapêutica ortodôntica. 3ª ed. São Paulo: Santos; 1995. 844p.
McNamara Jr JA. An orthopedic approach to the treatment of class III malocclusion in young patients. J Clin Orthod 1987; 21(9):598-608.
McNamara Jr JA. Mixed dentition treatment. In: Graber TM, Vanarsdall RL. Orthodontics: current principles and techniques. 2nd ed. St. Louis: Mosby; 1994. 913p.507-41.
Moyers RE. Ortodontia. 4ª ed. Rio de Janeiro: Guanabara Koogan; 1991. 483p.
Nanda R. Biomechanical and clinical considerations of a modified protraction headgear. Am J Orthod 1980; 78(2):125-39.
Silva Filho OG, Magro AC, Capelozza Filho L. Early treatment of the class III malocclusion with rapid maxillary expansion and maxillary protraction. Am J Orthod Dentofacial Orthop 1998; 113(2):196-203.
Silva Filho OG, Magro AC, Ozawa TO. Má-oclusão de classe III: caracterização morfológica na infância (dentaduras decídua e mista). Ortodontia 1997; 30(2):7-20.
Turley PK. Orthopedic correction of class III malocclusion with palatal expansion and custom protraction headgear. J Clin Orthod 1988; 22(5):314-23.

Recebido para publicação em: 12/12/02
Enviado para análise em: 31/01/03
Aceito para publicação em: 23/06/03