Lesão Atípica em Mucosa de Palato – Relato de um Caso Clínico

Atypical Lesion in Palate Mucosa – Case Report

Edja Maria Melo de Brito Costa*
Fabrício Boechat do Carmo Silva**
Valdir Meirelles Júnior***
Abel Silveira Cardoso****

Costa EMM de B, Silva FB de C, Meirelles Júnior V, Cardoso AS. Lesão atípica em mucosa de palato - relato de um caso clínico. J Bras Odontopediatr Odontol Bebê 2003; 6(33):379-81.

O objetivo deste trabalho é relatar o caso clínico de uma paciente do sexo feminino, de 13 anos de idade, que apresentava uma lesão de aspecto ulcerado na mucosa do palato duro. Não havia histórico de trauma e a lesão não desapareceu após o uso de antiinflamatório tópico. Foi realizada biópsia excisional, sendo o laudo histopatológico compatível com o fenômeno de extravasamento de muco. Um mês após, a lesão recidivou e nova cirurgia foi realizada com maior margem. O diagnóstico histopatológico foi o mesmo verificado na cirurgia anterior.

PALAVRAS-CHAVE: Mucocele; Manifestações bucais; Criança.

*Mestre em Patologia Oral – UFRN; Doutora em Odontologia – Área de concentração Odontopediatria – UFRJ; Professora de Odontopediatria – Universidade Potiguar – RN; Rua Alberto Maranhão, 475, Tirol – CEP 59020-330 – Natal, RN; e-mail: edja@unp.br

São várias as manifestações que podem acometer a mucosa bucal de pacientes pediátricos, sendo a mucocele uma das lesões mais freqüentes (Chen *et al.*, 1998). Mucocele é um termo clínico utilizado para designar uma lesão comum da mucosa bucal, que envolve as glândulas salivares e seus respectivos ductos (Bodner, Tal, 1991; Kang, Kim, 1989). Quando localizada no assoalho bucal é denominada de rânula (McDonald, 1995; Shafer *et al.*, 1987).

A mucocele constitui a lesão mais comum de glândulas salivares menores, e sua alta incidência é explicada pela distribuição dessas glândulas por quase toda a mucosa da boca e pela presença constante de trauma na cavidade bucal (Kang, Kim, 1989). Apesar de ser considerada, na maioria dos casos, de origem traumática, o que resulta, morfologicamente, no fenômeno de extravasamento de muco (Bagan Sebastian *et al.*, 1990; Bodner, Tal, 1991; Oliveira *et al.*, 1993; Praetorius, Hammarstrom, 1992; Seifert *et al.*, 1981), pode surgir, mais raramente, pela obstrução de um ducto glandular, constituindo o fenômeno de retenção de muco (Oliveira *et al.*, 1993; Praetorius, Hammarstrom, 1992; Seifert *et al.*, 1981; Shafer *et al.*, 1987).

O fenômeno de extravasamento de muco localiza-se preferencialmente no lábio inferior e menos comumente na mucosa jugal, assoalho bucal, trígono retromolar, lábio superior e palato. Ocorre com maior freqüência em pacientes jovens. Não há predileção significativa por sexo, entretanto, parece ocorrer mais no sexo feminino (Bagan Sebastian *et al.*, 1990; Kang, Kim, 1989; McDonald, 1995). O fenômeno de retenção de muco é mais comum em pacientes acima dos 40 anos de idade e do sexo feminino (Bodner, Tal, 1991; Kakarantza-Angelopoulou, Triantaphyllou, 1989; Seifert *et al.*, 1981). Ocorre de forma equivalente em toda a mucosa bucal (Kakarantza-Angelopoulou, Triantaphyllou, 1989; Seifert *et al.*, 1981), porém é um pouco mais freqüente na mucosa jugal (Bodner, Tal, 1991). As mucoceles podem ser ainda de natureza congênita (Crean, Connor, 1996) como também podem estar associadas ao uso de dentifrícios para controle de tártaro (Navazesh, 1995).

Geralmente, o tratamento consiste na excisão cirúrgica, com remoção da glândula acessória envolvida. A marsupialização pode ser utilizada, principalmente, em lesões maiores. A recidiva

**Especialista em Odontopediatria – FO-UFRJ
*** Professor do Curso de Especialização em Diagnóstico Oral – FO-UFRJ
**** Professor Titular do Departamento de Patologia e Diagnóstico Oral – UFRJ

INTRODUÇÃO

pode ocorrer mesmo no caso de biópsia excisional, porém não é freqüente (Kang, Kim, 1989).

Apesar de ser considerada uma lesão comum e, na maioria das vezes, de fácil diagnóstico e tratamento, existem casos que são inusitados e merecem ser destacados. O objetivo deste estudo é relatar um caso de mucocele, em virtude de suas características clínicas peculiares.

RELATO DO CASO

Paciente de 13 anos de idade, sexo feminino, melanoderma, procurou a Clínica de Odontopediatria da Universidade Federal do Rio de Janeiro com a queixa principal de uma "bolinha no céu da boca". A paciente relatou a formação de uma bolha no palato duro, 15 dias antes, que logo em seguida esvaziou-se, deixando uma área avermelhada, com sensibilidade dolorosa aos alimentos condimentados. Seis dias após, encheu-se e esvaziou-se novamente. A paciente não fazia uso de aparelho ortodôntico ou protético, negou qualquer tipo de hábito de sucção e não relatou traumatismo durante a alimentação e escovação. O exame físico intra-bucal revelou uma lesão de 5x7mm, ulcerada, próxima à linha média da região posterior do palato duro, revestida por uma membrana amarelada, firmemente aderida e circundada por um halo eritematoso (Figura 1). Não foi observada alteração clínica no restante da mucosa bucal. A paciente apresentava higiene bucal satisfatória e ausência de cárie dentária. Os diagnósticos clínicos prováveis foram mucocele e lesão inflamatória inespecífica. Prescreveu-se um creme de corticosteróide tópico associado (triancinolona, neomicina, gramicidina e nistatina), uso local, três vezes ao dia. A paciente retornou após 7 dias, quando se observou discreta diminuição da lesão e orientou-se a continuação do tratamento e controle por mais 7 dias. Nessa ocasião, foi verificada maior redução da lesão, que porém ainda apresentava aspecto ulcerado. Optou-se por fazer um controle de 1 mês, após o qual a paciente retornou e observou-se a persistência da lesão, porém sem aspecto de ulceração e menos eritematosa. Foi, então, realizada biópsia excisional e o material foi enviado para o laboratório anatomopatológico. O diagnóstico histopatológico foi compatível com fenômeno de extravasamento de muco. Verificou-se a presença de infiltrado inflamatório, ácinos e ductos glandulares e vasos sangüíneos (Figura 2). A lesão recidivou um mês depois da realização da biópsia e nova cirurgia foi realizada com maior extensão. A paciente retornou após 7 e 15 dias para controle e depois de um mês a ferida cirúrgica estava completamente cicatrizada. O laudo histopatológico foi novamente compatível com o fenômeno de extravasamento de muco.

DISCUSSÃO

FIGURA 1: *Lesão ulcerada na mucosa de palato duro.*

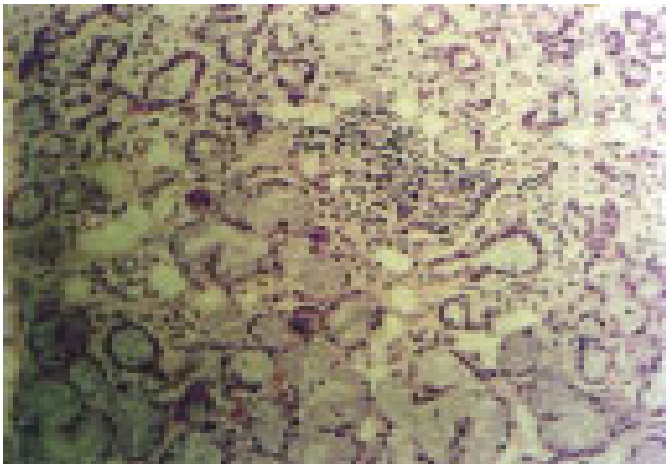

FIGURA 2: *Aspecto histopatológico da lesão, compatível com fenômeno de extravasamento de muco. Coloração hematoxilina-eosina.*

raramente se desenvolve no palato duro (Bagan Sebastian *et al.*, 1990; Kang, Kim, 1989; McDonald, 1995). Este artigo relata um caso incomum de mucocele, em virtude de possuir características peculiares, que fogem um pouco do que normalmente é encontrado na literatura, especialmente, no que diz respeito à localização.

Face aos relatos da paciente quanto à história da doença atual, particularmente no aspecto de encher e esvaziar periodicamente, houve a suposição clínica de tratar-se de mucocele. Porém, houve dúvidas quanto a esse diagnóstico, devido à sua localização e por não haver história prévia de traumatismo. Pensou-se, então, como segunda hipótese diagnóstica, em um processo inflamatório inespecífico. Por esse motivo, optou-se, inicialmente, por realizar uma terapia medicamentosa, a qual não proporcionou o desaparecimento da lesão.

Inicialmente, não se conseguiu associar a presente lesão a qualquer fator etiológico. Con-

tudo, apesar de a paciente não relatar hábito de sucção e história prévia de trauma, possivelmente deve ter ocorrido algum tipo de trauma capaz de provocar a lesão.

Apesar de ter sido realizada biópsia excisional, houve recidiva após 1 mês. Este fato pode ser atribuído a vários fatores, entre eles a não remoção cirúrgica da glândula salivar acessória envolvida, trauma realizado durante o ato cirúrgico nas glândulas remanescentes ou provocado pela própria paciente no período pós-operatório.

Em decorrência das características anatômicas da mucosa do palato duro, a lesão somente poderá ser do tipo superficial, caracterizando um aspecto clínico vesículo-bolhoso (Eveson, 1988; McDonald, 1995). Isto facilita o esvaziamento da lesão, que passa a se apresentar como uma superfície ulcerada e sensível aos alimentos condimentados (Eveson, 1988). Como a presente lesão teve um curso clínico curto, com dois meses de evolução, não houve possibilidade de ocorrer a formação da fibrose superficial, que geralmente ocorre nos casos que apresentam drenagem espontânea crônica com posterior acúmulo de muco (McDonald, 1995).

CONCLUSÃO

O relato deste caso clínico serve para ilustrar que, mesmo tratando-se de uma lesão simples e comum, o Cirurgião-dentista pode deparar-se com dificuldades diagnósticas e terapêuticas quando a localização da lesão for incomum. Daí a importância do histórico detalhado do caso, do diagnóstico diferencial e do trabalho multidisciplinar.

Costa EMM de B, Silva FB de C, Meirelles Júnior V, Cardoso AS. Atypical lesion in palate mucosa: case report. J Bras Odontopediatr Odontol Bebê 2003; 6(33):379-81.

The objective of this paper is to describe a case of salivary mucocele in palate mucosa. There was no history of trauma in the region. The lesion did not respond to the use of topical medication. The patient was treated by excisional biopsy. The histopathological examination suggested a case of mucocele. One month later, it occurred a lesion recurrence, which was surgically excised again, with the same diagnosis as that previously found: a mucocele.

KEYWORDS: Mucocele; Oral manifestations; Child.

REFERÊNCIAS

Bagan Sebastian JY, Silvestre Donat FI, Penarrocha Diago M, Milian Masanet MA. Clinico-pathological study of oral mucoceles. Rev Odontoestomatol 1990; 6(7):389-91, 394-5.

Bodner L, Tal H. Salivary gland cysts of the oral cavity: clinical observation and surgical management. Compendium 1991;12(3):150, 152, 154-6.

Chen YK, Lin LM, Huang HC, Lin CC, Yan YH. A retrospective study of oral and maxillofacial biopsy lesions in a pediatric population from Southern Taiwan. Pediatr Dent 1998; 20(7):404-10.

Crean SJ, Connor C. Congenital mucoceles: report of two cases. Int J Paediatr Dent 1996; 6(4):271-5.

Eveson JW. Superficial mucoceles: pitfall in clinical and microscopic diagnosis. Oral Surg Oral Med Oral Pathol 1988; 66(3):318-22.

Kakarantza-Angelopoulou E, Triantaphyllou A. Mucous retention cysts of the minor salivary glands. A specific type of mucocele. Odontostomatol Proodos 1989; 43(4):373-9.

Kang SK, Kim KS. Clinical and histopathologic study of salivary mucoceles. Taeham Chikkwa Uisa Hyophoe Chi 1989; 27(11):1059-71.

McDonald JS. Tumores dos tecidos moles da boca e cistos e tumores dos ossos. In: McDonald RE, Avery DR (eds). Odontopediatria. 6ª ed. Rio de Janeiro: Guanabara Koogan; 1995. p.111-28.

Navazesh M. Tartar-control toothpaste as a possible contributory factor in the onset of superficial mucocele: a case report. Spec Care Dentist 1995; 15(2):74-8.

Oliveira DT, Consolaro A, Freitas FJ. Histopathological spectrum of 112 cases of mucocele. Braz Dent J 1993; 4(1):29-36.

Praetorius F, Hammarstrom L. A new concept of the pathogenesis of oral mucous cysts based on a study of 200 cases. J Dent Assoc S Afr 1992; 47(5):226-31.

Seifert G, Donath K, von Gumberz C. Mucoceles of the minor salivary glands. Extravasation mucoceles (mucous granulomas) and retention mucoceles. HNO 1981; 29(6):179-91.

Shafer WG, Hine MK, Levy BM. Tratado de patologia bucal. 4ª ed. Rio de Janeiro: Guanabara Koogan; 1987. p.486-548.

Recebido para publicação em: 15/04/2003

Enviado para reformulação em: 05/06/2003

Aceito para publicação em: 20/08/2003