Piercing Oral: Considerações Gerais e Relato de Casos Clínicos

Oral Piercing: General Considerations and Case Reports

Claudia Perez TRINDADE*
Renata de Oliveira GUARÉ**
Marcelo J.S. BÖNECKER***

TRINDADE, C.P.; GUARÉ, R. de O.; BÖNECKER, M.J.S. *Piercing* oral: considerações gerais e relato de casos clínicos. **J Bras Odontopediatr Odontol Bebê**, Curitiba, v.6, n.31, p.203-209, maio/jun. 2003.

O uso de *piercings* para arte e decoração do corpo vem sendo amplamente proposto e explorado nos últimos anos. Esta prática é especialmente comum entre indivíduos adolescentes. Quando utilizados intraoralmente, podem ser motivo de complicações sistêmicas e locais para o organismo. Entre as complicações sistêmicas, há a presença de dor, infecções, interferência na mastigação, oclusão, fonação e deglutição e até obstrução da cavidade aérea. Em relação a complicações locais, as mais citadas são fraturas dentais, aumento de gengivite e doença periodontal, reabsorções ósseas e sangramentos, traumas locais e formações de cicatriz. Serão apresentados três casos de adolescentes usuários de *piercing* e discutidas as possíveis complicações e os aspectos que devem ser levados em conta para manutenção e controle de seu uso.

PALAVRAS-CHAVE: Promoção da saúde; Lesões dos tecidos moles; Automutilação.

O embelezamento, arte e decoração do próprio corpo são práticas antigas que têm sido realizadas pela humanidade, há séculos, em várias culturas. Mudanças irreversíveis do corpo humano têm sido observadas tanto pelos antigos como pelas modernas civilizações por uma variedade de motivos, sendo que os mais citados são devoção espiritual, aumento do status social e apelo sexual. Atualmente tem-se observado a presença de tatuagens, marcas e *piercing* corporal nos lóbulos da orelha e nariz. Entretanto, na última década, os *piercing*s corporais estenderam-se para todas as partes do corpo humano, e podem ser encontrados em pessoas de todos os grupos socioeconômicos. As regiões do corpo em que o *piercing* pode ser encontrado variam desde lóbulos das orelhas, nariz, sobrancelha, umbigo até região de mamilo e genitália. De especial interesse para o Cirurgião-dentista são as regiões da bochecha, lábio, freio, úvula e língua (MAIBAUM & MARGHERITA,1997; BASSIOUNY *et al.,* 2000).

Historicamente, o *piercing* também apresenta um significado em diferentes eventos que ocorrem no curso de uma vida, desde purificações ao nascimento até passagem para a puberdade. Em relação aos tipos de materiais usados nos *piercings* observa-se desde o uso de pedras incrustadas em ossos de animais até metais preciosos, de acordo com a classe social ou idade do indivíduo (BOARDMAN & SMITH,1997).

REVISÃO DA LITERATURA

Em 1994, Scully & Chen apresentaram um breve histórico a respeito do uso do *piercing* em diversas culturas, desde a egípcia, romana e habitantes do sul do Pacífico, além da utilização por tribos da Amazônia, Etiópia, Mali, povos hindus e chineses – com conotações de prazer sexual, significados religioso ou matrimonial, bem como dor para proporcionar (razões sadomasoquistas).

Boardman & Smith (1997) descrevem as técnicas de colocação de *piercing* oral. Na região lingual, após limpeza e desinfecção, é feita a demarcação, geralmente na linha média, desde que artérias, veias e nervos corram lateralmente, evitando-se deste modo injúrias e complicações. É utilizada agulha hipodérmica para a perfuração. Na região labial, o local é determinado pela estética e, após

*Doutoranda em Odontopediatria pela Faculdade de Odontologia – USP; Professora Assistente da Disciplina de Odontopediatria da UMC, Av. Prof. Lineu Prestes, 2227, Cidade Universitária Armando de Salles Oliveira, CEP 05508-900, São Paulo, SP; e-mail: cpt@usp.com.br
**Doutoranda em Odontopediatria pela Faculdade de Odontologia – USP; Professora-adjunta da Disciplina de Odontopediatria da Unicid
***Professor de Odontopediatria da Faculdade de Odontologia – USP/Unicsul; Mestre, Doutor e Pós-doutor em Odontopediatria pela Faculdade de Odontologia – USP

INTRODUÇÃO

ser colocado, deve-se limpar a região com iodopovidine e bochechos anti-sépticos. Os autores avaliaram 63 pacientes da cidade de São Francisco (EUA) portando um ou mais *piercings*, através de questionários para determinar quais os tipos mais comuns e os problemas associados. Dos 63 indivíduos, 51 apresentaram *piercing* lingual, sendo a linha média anterior da língua o local mais comum. Em 13 indivíduos houve o relato de fraturas dentárias e em 4 houve presença de trauma gengival. Oito indivíduos apresentaram aumento do fluxo salivar, e em dois casos houve o desenvolvimento de infecção. A presença de *piercing* labial foi relatada em 24 casos, sendo que 10 estavam localizados no centro do lábio e 14 em pelo menos um dos lados. Dos *piercing*s labiais, nenhum apresentou dano aos dentes, mas em tres casos houve trauma gengival. Também em relação ao *piercing* labial, em nenhum caso houve presença de infecção, mas em tres casos houve aumento de fluxo. Em alguns casos clínicos são citadas as perdas de elementos dentários e presença de hiperplasia inflamatória na região lingual.

Er *et al.* (2000) descrevem um caso de múltiplos *piercing*s orais em que houve retração gengival como um efeito adverso do uso do *piercing*. Além disso, enfatizam a necessidade e importância do profissional de saúde ser consultado antes da colocação do *piercing* oral. Neste trabalho, a paciente apresentava prolapso de válvula mitral, entretanto não recebeu nenhuma avaliação do médico ou cardiologista antes da colocação do *piercing*. Ram & Peretz (2000) também observaram a ausência de profilaxia antibiótica para colocação de *piercing* em pacientes cardiopatas, uma vez que esta colocação não é realizada por profissionais de saúde, e é feita sem avaliação médica dos indivíduos, na grande maioria das vezes.

Han *et al.* (1997) relatam dois casos de *piercing* oral nos quais os pacientes desenvolveram nódulos granulomatosos. Estas lesões foram diagnosticadas como reação a corpo estranho após serem excluídas outras hipóteses diagnósticas, como sarcoidose, tuberculose, infecção fúngica, infecção viral e doença de Crohn.

Maibaum & Margherita (1997) salientam os riscos do uso do *piercing* oral, relatando o caso de uma paciente de 19 anos apresentando fratura em cúspide de molar decorrente do uso do *piercing* lingual, que mesmo após 7 meses ainda apresentava dificuldade na fala, deglutição e alimentação. Salientam que o *piercing* lingual aumenta o risco de fratura de dentes, restaurações extensas e próteses fixas em porcelana, e a possibilidade de produção de correntes galvânicas através do contato de outros metais na boca, que também poderiam causar sensibilidade pulpar.

Perkins *et al.* (1997) descrevem um caso de angina de Ludwig secundário à colocação de um *piercing* lingual em uma mulher de 25 anos de idade. A paciente reclamava de dor e edema na região de assoalho lingual, sendo realizada antibioticoterapia com amoxicilina durante 24 horas sem que houvesse a diminuição do inchaço. Ao exame clínico, observou-se severa disfagia, com incontinência salivar, sem dispnéia ou cianose, hipertermia e severa disartria. No exame intraoral, observou-se a presença de edema visível no espaço submental e submandibular e área de necrose no lado esquerdo. A angina de Ludwig é rara e a celulite rapidamente se espalha ao redor dos espaços das fáscias submandibular, sublingual e submentoniana. Na contagem sangüínea observou-se leucocitose e na radiografia observou-se deslocamento da epiglote. A paciente foi hospitalizada e, mesmo com antibioticoterapia intensa, o quadro clínico deteriorou-se, sendo necessária a entubação endotraqueal, além de outros exames como análise microbiológica e tomografia computadorizada.

O aumento da vascularização da língua pode causar edema após a colocação do *piercing* e há o risco de sangramento prolongado, caso um vaso sangüíneo seja afetado durante o procedimento. Outra conseqüência séria do *piercing* lingual é o comprometimento das vias aéreas como resultado do edema lingual ou aspiração do *piercing*. Além disso, o mesmo pode traumatizar a dentição através da fratura dentária, além de impedir a fala, mastigação ou deglutição. Outro efeito adverso inclui o aumento do fluxo salivar e injúria gengival. O *piercing* oral apresenta um alto risco de infecção, devido à grande quantidade de bactérias na cavidade bucal, além de aumentar a possibilidade da ocorrência de hipersensibilidade aos metais e inclusão de corpos estranhos (PRICE & LEWIS, 1997).

Existem inúmeros riscos associados ao uso de *piercing* oral, tais como: fratura dentária, impedimento na fala, aspiração, infecção e respostas alérgicas aos metais, dor, formação de cistos profundos, hematomas, neuromas, e até septicemia. Botchway & Kuc (1998) descreveram um caso em que a presença do *piercing* associada a hábitos parafuncionais levou à fratura de vários elementos (12, 31, 36, 46 e 16). Sugerem que o Cirurgião-dentista motive seus pacientes a trocarem *piercing*s orais por outros *piercing*s no corpo, evitando estas possíveis complicações.

De Moor *et al.*(2000) também observaram que o problema mais comum em 15 pacientes avaliados clínica e radiograficamente foi a fratura dentária, seguida da abrasão dentária, trauma na região gengival anterior e aumento do fluxo salivar

em dois casos.

Kretchmer & Moriarty (2001) relataram um caso de associação do uso de *piercing* intraoral com periodontite localizada em um jovem de 22 anos do sexo masculino, fumante há oito anos, com o acessório localizado na região média do dorso da língua há dois anos. Devido ao acúmulo de placa e cálculo ao redor do *piercing*, observou-se que na região interproximal entre os dentes 24 e 25 ocorreu a formação de bolsa de 6mm, com perda óssea horizontal e lesões nos tecidos e superfície lingual dos dentes inferiores. O tratamento consistiu em profilaxia, curetagem do retalho da região mandibular inferior, instruções de higiene oral e remoção do *piercing* lingual.

Ranalli & Rye (2001) estudaram o uso do *piercing* entre atletas de ambos os sexos. Entre as diversas complicações que podem ir desde a dor, aumento e incontinência da salivação, sangramento prolongado, infecção, dano ao nervo, podem surgir complicações subseqüentes, incluindo interferência com a fala, mastigação, deglutição, fraturas dentárias, danos nos tecidos gengivais, e perda de estrutura óssea. O deslocamento do acessório e sua aspiração é de particular interesse e preocupação para atletas durante a competição.

Muir (2001) defende que o mesmo deveria ser colocado por um Cirurgião-dentista, a fim de minimizar os riscos, fornecendo condições de higienização, bem como realizando o controle periódico, observando o protocolo de controle de infecção e favorecendo a manutenção da saúde global do paciente.

CASOS CLÍNICOS

Para exemplificar queixas de indivíduos portadores de *piercing*s orais, bem como conseqüências de seu uso, apresentaremos inicialmente um caso de um paciente adolescente, atendido na clínica de pós-graduação da Disciplina de Odontopediatria da Faculdade de Odontologia da USP.

O paciente J.P.A., do sexo masculino, 19 anos, procurou a clínica da FOUSP com a queixa de ter colocado o *piercing* em região de lábio inferior havia mais de três meses, ainda apresentando dificuldade de cicatrização, dor, edema e exsudato purulento locais. Já havia sido administrada a antibioticoterapia por duas vezes, por orientação e prescrição médica, após o início da ocorrência dos efeitos adversos indesejáveis. Porém, embora tivesse ocorrido uma melhora da sintomatologia com a medicação, não houve a resolução da cicatrização em definitivo e o paciente temia a ocorrência de seqüelas estéticas. Ao exame clínico observamos uma inflamação leve na região circundante ao *piercing*, falha de epitelização do canal artificial criado no músculo orbicular do lábio inferior, devido à presença de secreção de aspecto purulento e formação de crosta na pele localizada exteriormente ao local da perfuração (Figura 1). O paciente relatava pouca sensibilidade dolorosa ao toque, e clinicamente foram observados aumento de placa e inflamação gengival leve, decorrentes da dificuldade da manutenção da higiene (Figura 2).

O *piercing* era confeccionado em metal comum (não nobre) e havia sido colocado em estabelecimento específica para tatuagens e arte no corpo, sem maiores cuidados com a manutenção das condições anti-sépticas, segundo relato do paciente. Um parente

FIGURA 1: Piercing *labial. Observar formação de crosta na pele localizada exteriormente ao local da perfuração*.

FIGURA 2: *Aspecto intraoral do* piercing *localizado no lábio inferior. Observar a presença de placa bacteriana e leve inflamação gengival, decorrente da dificuldade da manutenção da higiene*.

próximo, frente à queixa do adolescente, orientou-o a procurar o Cirurgião-dentista para uma consulta. Tanto o adolescente quanto seu responsável (mãe) foram orientados com relação aos riscos e perigos do uso deste acessório intraoralmente, com base em dados publicados na literatura especializada,

imagens retiradas de artigos científicos, bem como com relação aos cuidados necessários para a sua manutenção. Após os devidos esclarecimentos, ambos optaram pela remoção do *piercing*.

Esta remoção foi realizada pelo Cirurgião-dentista, através do corte do metal, uma vez que o *piercing* não possuía sistema de desengate. Desta maneira, foi utilizada uma ponta diamantada de alta rotação, sob refrigeração, evitando-se o aquecimento da pele e mucosa já inflamadas, após administração de anestesia infiltrativa local na região vestibular de incisivos inferiores (Figura 3). Após o corte do metal, o *piercing* foi deslocado do canal e nenhum procedimento técnico ou farmacológico adicional foi realizado (Figuras 4, 5 e 6). Após 15 dias, a cicatrização da região estava praticamente completa (Figuras 7 e 8), permanecendo um pequeno quelóide na pele da região lateral do mento, mas tanto a mãe quanto o paciente estavam satisfeitos com relação à estética do local. Mesmo assim, o paciente manifestou o desejo de colocar um outro *piercing* novamente, sendo orientado pelo Cirurgião-dentista, segundo Botchway & Kuc (1998) e Kretchmer & Moriarty (2001), a evitar a colocação em sítio perioral ou intraoral, escolhendo locais menos agressivos, que oferecessem menores riscos para sua saúde. A idéia foi aceita, ficando o paciente de decidir-se entre a região do supercílio ou lobo da orelha.

Um outro caso clínico que tivemos oportunidade de tratar foi o de duas irmãs, de 17 e 19 anos, que decidiram colocar *piercings* incentivadas pela mãe. Uma delas escolheu a região mediana da língua e asa do nariz (Figuras 9 e 10) e a outra

FIGURA 3: *Utilização de ponta diamantada de alta rotação para a remoção do* piercing *labial*.

FIGURA 4: *Início do deslocamento do* piercing *metálico*.

FIGURA 5: *Aspecto intraoral da mucosa jugal após a remoção do* piercing *labial*.

FIGURA 6: *Aspecto extraoral da mucosa labial após a remoção do* piercing.

FIGURA 7: *Aspecto extraoral da mucosa labial após 15 dias da remoção do* piercing. *Observar presença de pequeno quelóide na pele da região lateral do mento*.

FIGURA 8: *Aspecto intraoral da mucosa jugal após 15 dias da remoção do* piercing *labial*.

teve os *piercing*s colocados na linha mediana de língua e acima da sobrancelha (Figuras 11 e 12). Estas adolescentes também foram orientadas em relação aos problemas e complicações decorrentes do uso destes *piercing*s. Nestes dois casos, como se tratava de uma atitude que, além de ser do interesse particular das adolescentes, teve o apoio da mãe, optaram por manter os *piercing*s linguais e acompanhar a evolução de sua utilização e manutenção de higiene pelo Cirurgião-dentista. Apesar da satisfação estética, estas pacientes também relataram dificuldades de alimentação, fala e deglutição.

DISCUSSÃO

Segundo Price & Lewis (1997), Botchway & Kuc (1998) e Kretchmer & Moriarty (2001), os riscos possíveis e as conseqüências adversas do uso do *piercing* oral incluem:

- dor;
- infecção após a colocação;
- obstrução da cavidade aérea resultante da aspiração do *piercing* ou devido ao edema;
- sangramento prolongado;
- trincas ou fraturas do elemento dental;
- trauma gengival;
- interferência na mastigação ou deglutição;
- formação de cicatriz tecidual;
- hipersensibilidade a metais;
- inclusão de corpo estranho no local do *piercing*;
- impedimento na fala;
- aumento do fluxo salivar;
- obstrução na tomada radiográfica.

Segundo Bassiouny *et al* (2000), o Cirurgião-dentista deve recomendar ao paciente que utiliza *piercing* oral:

- remover o *piercing* diariamente, limpando-o

FIGURA 9: Piercing *na região mediana da língua em paciente de 17 anos de idade*.

FIGURA 10: *Além do* piercing *lingual, a mesma paciente apresentava outro na região de asa do nariz*.

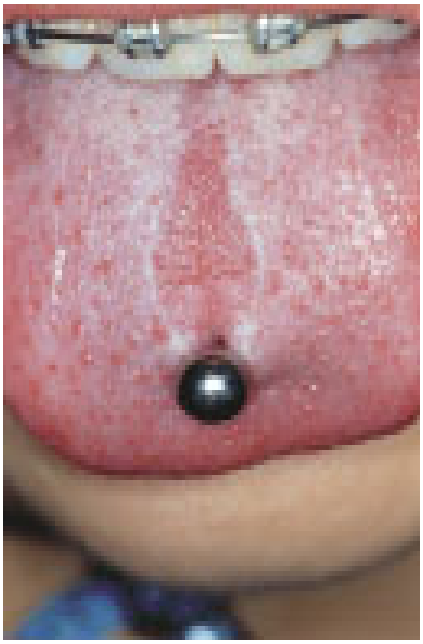

FIGURA 11: Piercing *na região mediana da língua em paciente de 19 anos de idade*.

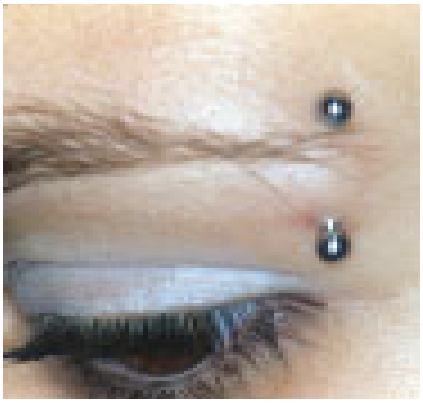

FIGURA 12: *Além do* piercing *lingual, a mesma paciente apresentava outro na região acima da sobrancelha*.

com detergente e álcool;

- limpar a língua com escova dentária e bochecho anti-séptico;
- exercitar um controle consciente dos movimentos da língua/*piercing* durante a mastigação ou fala;
- considerar a possibilidade de trocar a bola metálica do *piercing* por uma não-metálica (de borracha ou de materiais leves);
- procurar cuidados odontológicos caso algum sinal/sintoma de inflamação dos tecidos moles ou trauma nos tecidos duros dos dentes seja desenvolvido;
- visitas periódicas de controle no consultório odontológico.

O Odontopediatra ou o Clínico geral que realiza atendimento infantil pode ser o primeiro a entrar em contato com pacientes portadores de *piercing*s orais, devido à atenção clínica aos adolescentes (RAM & PERETZ, 2000). Quando a criança começa a atingir a faixa etária da adolescência é comum sua ligação a grupos, com os quais possui certa identificação. Esses grupos ou "tribos" caracterizam-se por possuírem práticas comuns, crença nos mesmos ideais, semelhança de comportamento, gostos e atitudes. Dentro deste quadro, está incluída a utilização de *piercing*s corporais, normalmente localizados em áreas de fácil visualização como nariz, orelhas, supercílios, lábios e outras vezes em zonas corpóreas de exposição eventual ou íntima, como região umbilical, intraoral (língua) e genitálias (MAIBAUM & MARGHERITA, 1997; BASSIOUNY *et al.*, 2000). Eventualmente esta prática pode levar a danos devido a processos degenerativos ou acidentais, através da prática de esportes e traumatismos por causas diversas (RANALLI & RYE, 2001).

No caso do *piercing* usado intraoralmente, podemos verificar problemas que vão desde processos inflamatórios e infecciosos até dificuldade de cicatrização, bem como reabsorções ósseas, fraturas e perdas dentárias. Como conseqüência, haverá prejuízo da saúde sistêmica do indivíduo que poderá ter que recorrer à terapia medicamentosa, com ingestão de analgésicos, antibióticos e antiinflamatórios – que, somados à restrição alimentar e dificuldade mastigatória, causam debilitação orgânica e depressão do sistema imunológico do paciente (PERKINS *et al.*,1997; ER *et al.*, 2000; RAM & PERETZ, 2000).

Outra conseqüência é a dificuldade na fala, que faz com que o indivíduo tenha de realizar pequenas adaptações para reproduzir sons e fonemas (HAN *et al.*, 1997; PRICE & LEWIS, 1997; BOTCHWAY & KUC, 1998). Tanto na fala quanto no processo mastigatório, por mobilidade excessiva da língua e lábios, o *piercing* pode favorecer ou mesmo causar pequenos ferimentos na mucosa oral e em região de palato. Esses ferimentos, associados à debilidade orgânica geral do paciente, colaboram para o agravamento do quadro sistêmico.

No nosso primeiro relato de caso, o que realmente incomodava o paciente era o aspecto estético com relação à cicatrização; ele estava muito preocupado com a possível formação de um quelóide (MAIBAUM & MARGHERITA, 1997; DE MOOR *et al.*, 2000; PRICE & LEWIS, 1997) e também com a utilização de antibioticoterapia por duas vezes. De acordo com os autores pesquisados, observamos o aumento de placa bacteriana na região próxima ao *piercing*, provocando uma gengivite leve na região (KRETCHMER & MORIARTY, 2001) e nenhum envolvimento dentário foi verificado. Nenhuma ocorrência sistêmica mais grave foi observada, uma vez que o *piercing* estava sendo usado pelo paciente havia apenas três meses, embora neste período ele já tivesse sido submetido a dois tratamentos sistêmicos utilizando antibióticos por via oral (PERKINS *et al.*,1997; ER *et al.*, 2000; RAM & PERETZ, 2000).

No caso das irmãs adolescentes houve a queixa de ambas com relação à dificuldade na alimentação, fonação e deglutição (HAN *et al.*, 1997; PRICE & LEWIS, 1997; BOTCHWAY & KUC, 1998). Ainda que menos exponencial, deve-se ressaltar a presença de ligeira sensação dolorosa e pequena dificuldade na higienização dos dentes, com a impossibilidade de higienização total da língua. No período imediato à colocação do *piercing* lingual a dieta permanece restrita à alimentação pastosa (alimentos amassados e/ou batidos em liqüidificador), o que favorece o surgimento de sensação de fome mais rapidamente. As pacientes também relataram dificuldade para a movimentação da língua, especialmente quando iam beijar os namorados. Além destas observações e devido ao pouco tempo de utilização dos *piercing*s, nenhuma outra queixa ou intercorrência surgiu, sendo que estas pacientes estão conscientizadas da necessidade de controle e manutenção pelo Cirurgião-dentista.

Além dos desgastes e traumas decorrentes do processo mastigatório, relação de oclusão do paciente e aquisição de hábitos bucais deletérios pela presença do *piercing*, pode haver a ocorrência de reabsorções ósseas variadas, com prejuízo da implantação de elementos dentais e principalmente da estética do paciente (BOTCHWAY & KUC, 1998).

Outra conseqüência mais grave pode ser a ocorrência de traumatismos e acidentes envolvendo os sítios onde os *piercing*s estão localizados. Isto pode ser favorecido pela prática de atividades esportivas (RANALLI & RYE, 2001), Quando choques, impactos, brigas e acidentes são freqüentes.

Ressaltamos que todas estas situações de risco são muito presentes na vida de indivíduos adolescentes, aumentando assim a chance de ocorrências indesejáveis, que podem causar, entre outras lesões, perdas dentárias e ferimentos severos da pele e face, comprometendo a estética do indivíduo (MAIBAUM & MARGHERITA, 1997; PRICE & LEWIS, 1997; DE MOOR *et al.*, 2000). Muitas destas ocorrências, como a formação de quelóides e perdas dentárias, possuem apenas tratamentos mais radicais, como cirurgias plásticas corretivas e colocação de próteses dentárias.

Outro aspecto que deve ser destacado é que esta prática pode favorecer o acúmulo de placa bacteriana nas superfícies dentárias, por dificultar a higienização, como no primeiro caso relatado neste trabalho. Assim, o paciente portador de *piercing* terá aumentado seu risco de desenvolver doenças como a cárie dentária e doença periodontal (PRICE & LEWIS, 1997; DE MOOR *et al.*, 2000; KRETCHMER & MORIARTY, 2001).

Os profissionais da área de Odontologia devem estar preparados e atualizados para dar suporte ao paciente quando for notado algum efeito negativo resultante da colocação e utilização do *piercing* oral. Este efeito pode ter conseqüências que afetam diretamente ou indiretamente a saúde física e psicoemocional do paciente, como, por exemplo, deformidades plásticas e estéticas permanentes. Também devem estar atentos para saber lidar com liberdade de pensamento e desejo daqueles que optam pela prática e, guardando as paixões filosóficas e radicalismos proibitivos, possam orientar e monitorar esses pacientes, no sentido de prevenir decorrências desagradáveis locais e sistêmicas para o indivíduo portador de *piercing*s orais, favorecendo a promoção de saúde do indivíduo como um ser integral (ER *et al.*, 2000; BOTCHWAY & KUC, 1998; RAM & PERETZ, 2000; MUIR, 2001).

TRINDADE, C.P.; GUARÉ, R. de O.; BÖNECKER, M.J.S. Oral piercing: general considerations and case reports. **J Bras Odontopediatr Odontol Bebê**, Curitiba, v.6, n.31, p.203-209, maio/jun. 2003.

CONSIDERAÇÕES FINAIS

The use of body piercing has become very popular and has been studied recently. This practice is especially common among adolescents. When periorally and intraorally used, piercings can cause systemic and local complications. Systemic complications are pain, general infection, interference with speech, chewing, swallowing, and even airway obstruction. The most commonly observed local complications are the following: tooth fractures, increase in prevalence of gingivitis and periodontal disease, bleeding, loss of alveolar bone, local trauma, and scar tissue formation. This paper presents 3 cases of adolescents who used oral piercing, and discusses the possible complications that can be experienced.

KEYWORDS: Health promotion; Soft tissue injuries; Self mutilation

REFERÊNCIAS

BASSIOUNY, M.A.; DEEM, L.P.; DEEM, T.E. Tongue piercing and associated oral and dental complications. **Quintessence Int**, New Malden, v.32, n.6, p.477-481, Oct. 2000.

BOARDMAN, R.; SMITH, R.A. Piercing: dental implications of oral piercing. **J Calif Dent Assoc**, Sacramento, v.25, n.3, p.200-207, Mar. 1997.

BOTCHWAY, C.; KUC, I.Tongue piercing and associated tooth fracture. **J Can Dent Assoc**, Ottawa, v.64, n.11, p.803-805, Dec. 1998.

DE MOOR, R.J.G.; DE WITT, A.M.J.C.; DE BRUYNE, M.A.A. Tongue piercing and associated oral and dental complications. **Endod Dent Traumatol**, Copenhagen, v.16, n.5, p.232-237, Oct. 2000.

ER, N.; OZKAVAF, A.; BERBEROGLU, A.; YAMALIK, N. An unusual cause of gingival recession: oral piercing. **J Periodontol**, Birmingham, v.71, n.11, p.1767-1769, Nov. 2000.

HAN, K.; SIAR, C.H.; GANESAPILLAI, T.; LUMPUR, K. Sarcoid-like foreign body reaction in body piercing. **Oral Surg Oral Med Oral Pathol**, St. Louis, v.84, n.1, p.28-31, July 1997.

KRETCHMER, M.C.; MORIARTY, J.D. Metal piercing through the tongue and localized loss of attachment: a case report. **J Periodontol**, Birmingham, v.72, n.6, p.831-833, June 2001.

MAIBAUM, W.W.; MARGHERITA, V.A. Tongue piercing: a concern for the dentist. **Gen Dent**, Chicago, v.45, n.5, p.495-497, Sept./Oct. 1997.

MUIR, J.D. Piercing issue. **Br Dent J**, London, v.191, n.11, p.594, Nov. 2001.

PERKINS, C.S.; MEISNER, J.; HARRISON, J.M. A complication of tongue piercing. **Br Dent J**, London, v.182, n.4, p.147-148, Feb. 1997.

PRICE, S.S.; LEWIS, M.W. Body piercing involving oral sites. **J Am Dent Assoc**, Chicago, v.128, n.7, p.1017-1020, July 1997.

RAM, D.; PERETZ, B. Tongue piercing and insertion of metal studs: three cases of dental and oral consequences. **ASDC J Dent Child**, Baltimore, v.67, n.5, p.326-329, Sept./Oct. 2000.

RANALLI, D.N.; RYE, L.A. Oral health issues for women athletes. **Dent Clin North Am**, Philadelphia, v.45, n.3, p.523-539, July 2001.

SCULLY, C.; CHEN, M. Tongue piercing (oral body art). **Br J Oral Maxillofac Surg**, London, v.32, n.1, p.37-38, Jan. 1994.

Recebido para publicação em: 06/09/2002

Enviado para reformulação em: 22/10/2002

Aceito para publicação em: 07/11/2002