Respostas do Complexo Dentino-pulpar aos Traumatismos em Dentes Decíduos

Reactions of the Dentin-Pulp Complex Following Trauma in the Primary Dentition

Raquel MEIRA*
Roberta BARCELOS **
Laura Guimarães PRIMO***

MEIRA, R.; BARCELOS, R.; PRIMO, L.G. Respostas do complexo dentino-pulpar aos traumatismos em dentes decíduos. **J Bras Odontopediatr Odontol Bebê**, Curitiba, v.6, n.29, p.50-55, jan./fev. 2003.

O traumatismo dental na infância é uma ocorrência comum, principalmente entre os 2 e 4 anos de idade, podendo levar a diversas seqüelas tanto nos dentes decíduos traumatizados quanto em seus sucessores. A resposta inflamatória do complexo dentino-pulpar no elemento decíduo traumatizado pode ser reversível ou irreversível, com alterações tais como calcificação distrófica; necrose pulpar e reabsorção radicular interna ou externa. Dessa forma, o conhecimento das possíveis complicações e o acompanhamento clínico e radiográfico periódico são fundamentais. O objetivo deste artigo é descrever algumas seqüelas que podem ocorrer nos dentes decíduos traumatizados, através da ilustração e discussão de cinco casos clínicos.

PALAVRAS-CHAVE: Dentição primária; Traumatismos dentários/complicações; Traumatismos dentários/diagnóstico; Traumatismos dentários/radiografia; Polpa dentária/lesões.

*Especialista em Odontopediatria – FO – ULBRA, Mestranda em Odontopediatria – FO – UFRJ,Rua Vasco da Gama, 187/201, Centro – CEP 92310-340, Canoas, RS; e-mail: raqmeira@terra.com.br

INTRODUÇÃO

O traumatismo dental na dentição decídua é um momento estressante para a criança e seus responsáveis e um desafio para o Odontopediatra, que deve apresentar preparo emocional, técnico e científico para o correto diagnóstico e o adequado plano de tratamento (NOGUEIRA *et al.*, 1999; CAMERON & WIDMER, 2001).

Na infância, o traumatismo dental é uma ocorrência comum em crianças com idade entre 2 e 4 anos (BRIN *et al.*, 1984; VON ARX, 1993; SOPOROWSKI *et al.*, 1994; BORUM & ANDREASEN, 1998; CAMERON & WIDMER, 2001), principalmente durante a fase em que estão aprendendo a caminhar, o que as torna suscetíveis a quedas (NOGUEIRA *et al.*, 1999). A prevalência varia de 4 a 30%, dependendo do tipo e local do estudo (ANDREASEN, 1985; HARGREAVES *et al.*, 1999; CAMERON & WIDMER, 2001), com os incisivos centrais superiores sendo os dentes mais atingidos (VON ARX, 1993; SOPOROWSKI *et al.*, 1994).

Quanto ao gênero, alguns autores relatam que são mais comuns em meninos (VON ARX, 1993; SOPOROWSKI *et al.*, 1994; CAMERON & WIDMER, 2001). No entanto, Garcia-Godoy *et al.* (1987) consideram esta predileção dependente da idade da criança, ocorrendo mais freqüentemente entre 1 e 2 anos nos meninos e entre 3 e 4 anos nas meninas.

Os fatores etiológicos principais são as quedas e os acidentes (SOPOROWSKI *et al.*, 1994; CAMERON & WIDMER, 2001). As luxações são os tipos de traumatismos que mais ocorrem na dentição decídua e, dentre elas, a luxação lateral é a mais prevalente (VON ARX, 1993; SOPOROWSKI *et al.*, 1994; BORUM & ANDREASEN, 1998).

O traumatismo na dentição decídua pode levar a seqüelas tanto nos próprios dentes traumatizados quanto em seus sucessores. Os dentes decíduos podem apresentar hemorragia pulpar, reabsorção da tábua óssea vestibular (NOGUEIRA *et al.*, 1999), alteração de cor, perda prematura do dente (BORUM & ANDREASEN, 1998), reabsorção interna ou

**Especialista em Odontopediatria – FO – UFRJ, Mestranda em Odontopediatria – FO – UFRJ; e-mail: rbarcelos@predialnet.com.br
*** Doutora em Odontopediatria – FO – USP, Professora-adjunta da Disciplina de Odontopediatria – FO – UFRJ; e-mail: lprimo@pobox.com

externa (BORUM & ANDREASEN, 1998; NOGUEIRA *et al.*, 1999; CAMERON & WIDMER, 2001), calcificação pulpar (SOPOROWSKI *et al.*, 1994; BORUM & ANDREASEN, 1998; NOGUEIRA *et al.*, 1999), anquilose (SOPOROWSKI *et al.*, 1994; CAMERON & WIDMER, 2001) e necrose pulpar (SOPOROWSKI *et al.*, 1994; BORUM & ANDREASEN, 1998; NOGUEIRA *et al.*, 1999; CAMERON & WIDMER, 2001). Nos sucessores permanentes, podem ser encontradas seqüelas como hipoplasia do esmalte, dilaceração radicular ou coronária (VON ARX, 1993; NOGUEIRA *et al.*, 1999; CAMERON & WIDMER, 2001), formação de odontoma, interrupção ou alterações na formação radicular e distúrbios na erupção (VON ARX, 1993; NOGUEIRA *et al.*, 1999).

Ao exame histológico, a calcificação pulpar após traumatismos é do tipo difusa e assemelha-se à observada em outros tecidos do corpo após degeneração. Apresenta-se como feixes lineares ou colunas, sem organização, amorfos, paralelos aos vasos sanguíneos e nervos. Quanto à polpa necrosada devido a um traumatismo, ocorre a gangrena seca, definida como necrose do tecido devida à isquemia, na qual a polpa conserva suas características gerais e não é purulenta, ao contrário da gangrena associada à infecção bacteriana (SHAFER *et al.,* 1987). Já um dente com reabsorção interna mostra, histologicamente, degeneração variável da superfície interna da dentina e proliferação do tecido pulpar no local. Esta é do tipo lacunar irregular e o tecido exibe uma reação inflamatória crônica. Já a reabsorção externa aparece, ao exame microscópico, como pequenas lacunas na superfície do cemento, que se estendem à dentina (SHAFER *et al.,* 1987).

Hargreaves *et al.* (1999) verificaram que, em uma mesma amostra, a ocorrência de trauma relatada pelos responsáveis (8,8%) e a verificada através de exame clínico (15%) não foram coincidentes. Assim, o Odontopediatra, durante exame clínico criterioso e radiográfico, deve estar atento para os sinais que indiquem possíveis seqüelas de traumatismo dental, já que estes podem não ser percebidos ou relatados pelos responsáveis.

Este artigo tem como objetivo descrever, através do relato de cinco casos de traumatismos, algumas seqüelas verificadas nos dentes decíduos traumatizados.

RELATO DE CASOS

Todos os casos descritos foram atendidos na Clínica de Odontopediatria de uma Instituição Pública de Ensino Superior após obtenção do termo de responsabilidade por parte dos responsáveis, o que constitui uma rotina para o atendimento na referida clínica.

CASO 1

Reabsorção Radicular Externa

Paciente do sexo masculino, 2 anos e 11 meses, procurou atendimento sete dias após a queda que causou a avulsão do 51 e laceração no lábio superior. Foram também relatados traumatismos dentários prévios, os quais, segundo a responsável, não haviam causado mobilidade ou deslocamentos dentários. Ao exame clínico, observou-se que o corte no lábio superior e o alvéolo na região do elemento 51 estavam em processo de cicatrização. O elemento 61 não apresentava alteração de cor e de posição (Figura 1), mas acentuada mobilidade patológica e fratura de esmalte. Ao exame radiográfico periapical, confirmou-se avulsão do elemento 51 e constatou-se extensa reabsorção radicular externa no elemento 61 (Figura 2).

CASO 2

Reabsorção Radicular Externa

Paciente do sexo feminino, 3 anos e 8 meses, apresentou-se com queixa estética devido a vários episódios de traumatismo na região ântero-su-

FIGURA 1: *Aspecto clínico do elemento 61 após vários episódios de trau*ma.

FIGURA 2: *Exame radiográfico periapical: reabsorção radicular externa no elemento 61 e confirmação de avulsão do elemento 51.*

perior, segundo relato do responsável. O exame clínico revelou coloração amarelada, mobilidade patológica, luxação extrusiva e alveólise no elemento 51, enquanto o elemento 61 apresentava uma fratura de esmalte, coloração acinzentada e mobilidade patológica, sem nenhum deslocamento dentário (Figura 3). Foi constatada reabsorção radicular externa extensa nos incisivos centrais superiores, ao exame radiográfico periapical (Figura 4).

CASO 3
Calcificação Distrófica Pulpar e Reabsorção Radicular Externa

Paciente do sexo masculino, 3 anos e 8 meses, compareceu à clínica um dia após ter sofrido

FIGURA 3: *Aspecto clínico: extrusão e alveólise no elemento 51 e alteração de cor em ambos os incisivos centrais superiores.*

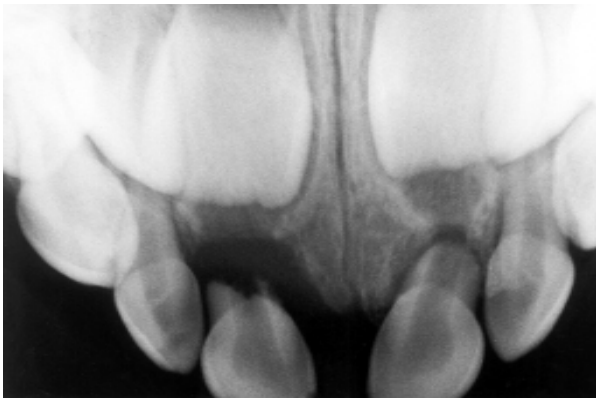

FIGURA 4: *Radiografia periapical da região ântero-superior: reabsorção radicular externa nos elementos 51 e 61.*

uma queda. Durante o exame clínico, foi possível verificar que o elemento 61 apresentava luxação lateral no sentido vestibular, coloração amarelada (Figura 5) e discreta mobilidade patológica, enquanto o elemento 51 estava levemente intruído, sem nenhuma alteração de cor (Figura 6) e com discreta mobilidade patológica. O exame radiográfico revelou calcificação distrófica pulpar no 61 e reabsorção externa no 51 (Figura 7).

CASO 4
Calcificação Distrófica Pulpar e Reabsorção Radicular Interna

Paciente do sexo feminino, 5 anos e 3 meses de idade, em acompanhamento odontológico, procurou atendimento de urgência devido à presença de uma

FIGURA 5: *Luxação lateral no sentido vestibular do elemento 61.*

FIGURA 6: *Aspecto clínico: leve intrusão do elemento 51.*

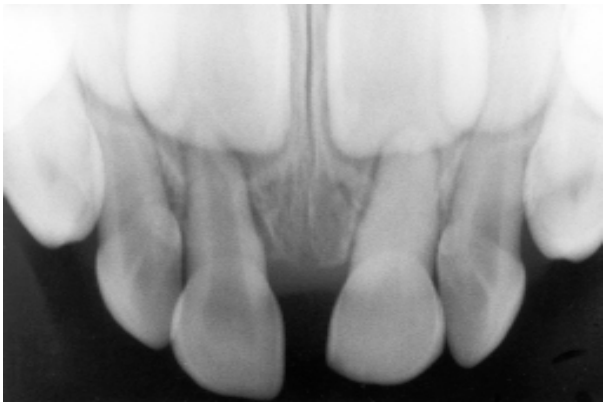

FIGURA 7: *Exame radiográfico periapical, revelando calcificação distrófica pulpar no incisivo central esquerdo e reabsorção externa no direito.*

fístula associada ao elemento 51. Além disso, este dente apresentava coloração amarelada (Figura 8) e discreta mobilidade patológica e, ao exame radiográfico, reabsorção interna (Figura 9). Este elemento encontrava-se em proservação desde a ocorrência de queda, aos 2 anos de idade, sendo que nos exames radiográficos prévios, realizados a cada 6 meses, o elemento apresentava calcificação distrófica pulpar (Figura 10) e, clinicamente, coloração amarelada.

CASO 5

Necrose Pulpar

Paciente do sexo masculino, 5 anos de idade, compareceu para consulta de revisão, quando verificou-se que o elemento 51 apresentava fratura de esmalte e coloração amarelada (Figura 11), mas sem nenhuma sintomatologia. Entretanto, ao exame radiográfico, constatou-se extensa lesão periapical (Figura 12). Este elemento dentário estava em proservação havia um ano e meio, em decorrência de um trauma, o qual havia levado à necessidade de tratamento endodôntico no dente 61, devido à necrose pulpar (Figura 13).

FIGURA 8: *Aspecto clínico, três anos após o trauma: presença de fístula associada ao elemento 51.*

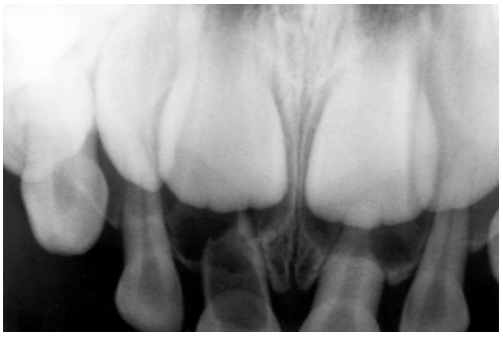

FIGURA 9: *Reabsorção radicular interna no elemento 51.*

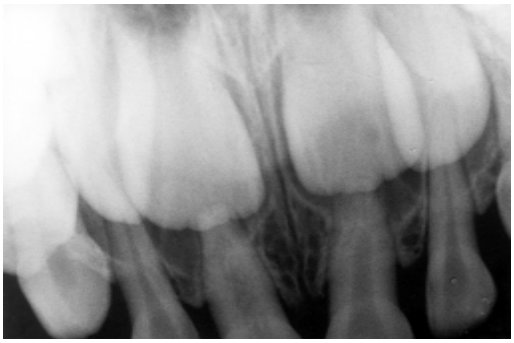

FIGURA 10: *Exame radiográfico periapical prévio, mostrando calcificação distrófica pulpar no 51.*

DISCUSSÃO

Os traumatismos na dentição decídua são causados principalmente por quedas (SOPOROWSKI *et al.*, 1994; CAMERON & WIDMER, 2001), fato que foi verificado em três dos casos descritos. Em todos os relatos, os traumas aconteceram entre os 2 e 4 anos de idade, o que de acordo

FIGURA 11: *Aspecto clínico: alteração de cor amarelada no elemento 51 e fratura de esmalte no 61.*

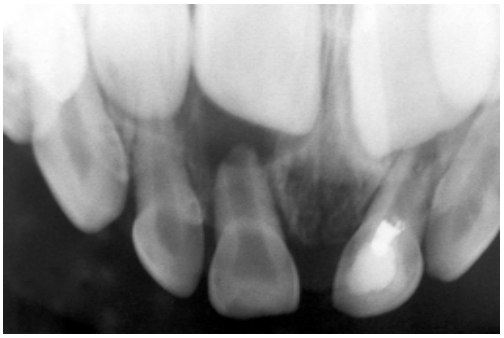

FIGURA 12: *Radiografia periapical dos incisivos centrais superiores: lesão periapical no 51 e tratamento endodôntico no 61.*

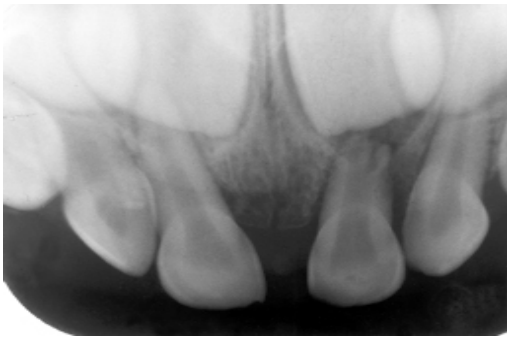

FIGURA 13: *Radiografia periapical prévia: lesão periapical no 61 e aspecto de normalidade no elemento 51.*

com a literatura consultada é o período de maior prevalência (BRIN *et al.*, 1984; VON ARX, 1993; SOPOROWSKI *et al.*, 1994; BORUM & ANDREASEN, 1998; CAMERON & WIDMER, 2001).

A polpa dentária é constituída por tecido conjuntivo similar ao de outras partes do organismo. No entanto, por estar confinada em um compartimento rígido, apresenta limitada capacidade de aumentar de volume ou de expandir-se durante a vasodilatação, o que restringe suas reações fisiológicas (ESTRELA & FIGUEIREDO, 1999). Além disso, nos dentes decíduos, a reabsorção radicular fisiológica leva à degeneração e redução da capacidade reacional da polpa (BORUM & ANDREASEN, 1998). As alterações do complexo dentino-pulpar frente aos diferentes agentes agressores determinam graus variados de resposta, desde hemorragia pulpar até reabsorção radicular interna e externa, necrose e calcificação distrófica pulpar (SOPOROWSKI *et al.*, 1994; BORUM & ANDREASEN, 1998; NOGUEIRA *et al.*, 1999; CAMERON & WIDMER, 2001). Esta diversidade de respostas foi observada nos casos de traumatismos relatados, nos quais respostas diferentes foram verificadas em um mesmo paciente, como nos casos 3 e 4.

De acordo com McDonald & Avery (2001), a calcificação distrófica da polpa dental é uma observação comum em casos de traumatismo, não causando problemas quanto à reabsorção radicular fisiológica. Entretanto, Peterson *et al.* (1985) relataram um caso de um incisivo central superior decíduo que apresentava calcificação distrófica e, em seguida, mostrou significante reabsorção interna, coincidindo com os achados do caso 4 deste artigo.

Segundo Borum & Andreasen (1998), a reabsorção inflamatória é mais freqüente nos casos de intrusão, corroborando o caso descrito por Ribeiro *et al.* (1998) e o caso 3.

A alteração de cor de incisivos decíduos traumatizados é uma das complicações pós-traumáticas decorrentes de hemorragia pulpar (HOLAN & FUKS, 1996). Se a polpa sobreviver, os pigmentos sanguíneos são reabsorvidos, senão a alteração de cor torna-se permanente (ANDREASEN & ANDREASEN, 1994). Não há um consenso na literatura em relação ao tipo de alteração de cor e patologia pulpar. Segundo Holan & Fuks (1996), a coloração preta-acinzentada de incisivos decíduos poderia ser interpretada como um sinal inicial de degeneração pulpar lenta, ocorrendo na câmara pulpar, que levaria à necrose. Entretanto, Borum & Andreasen (1998) verificaram que 25% dos dentes com alteração de cor acinzentada não tinham outro sinal patológico, enquanto 25% dos dentes sem alteração de cor estavam necrosados. Isto pode ser observado no caso 5, em que o elemento 51 apresentava alteração de cor amarelada, mas encontrava-se com necrose pulpar, verificada através de lesão periapical. A coloração amarelada mostra uma associação significante com a presença de calcificação (BORUM & ANDREASEN, 1998), o que pode ser constatado no caso 3. No entanto, no caso 2, o elemento 51 apresentava coloração amarelada e o 61 acinzentada e ao exame radiográfico foi verificado reabsorção externa. Conclui-se que a alteração de cor não é um preditor confiável do estado pulpar e deve ser usada como um auxiliar no diagnóstico e não como um critério único (FRIED & ERICKSON, 1995; BORUM & ANDREASEN, 1998).

No caso 3, os achados radiográficos não coincidiram com o tempo relatado decorrido entre o trauma e a consulta, sugerindo a ocorrência de traumas prévios, como nos casos 1 e 2, cujos pacientes só procuraram atendimento odontológico após interferência na estética ou deslocamento significativo. Isto demonstra que o Odontopediatra deve estar atento, durante o exame clínico e radiográfico, para a presença de seqüelas pós-trauma, mesmo que durante a anamnese nenhuma história tenha sido relatada, já que acidentes sem conseqüências graves imediatas podem não ser percebidos ou não ser memorizados pelos responsáveis, o que foi observado por Hargreaves *et al.* (1999).

CONSIDERAÇÕES FINAIS

O estabelecimento de um prognóstico preciso após traumatismos na dentição decídua é difícil em função da diversidade de respostas do complexo dentino-pulpar. Somente com o conhecimento das possíveis seqüelas pós-trauma é possível orientar adequadamente os responsáveis, alertando-os da importância de um acompanhamento clínico e radiográfico periódico com o objetivo de limitar os danos aos sucessores permanentes.

MEIRA, R.; BARCELOS, R.; PRIMO, L.G. Reactions of the dentin-pulp complex following trauma in the primary dentition. **J Bras Odontopediatr Odontol Bebê**, Curitiba, v.6, n.29, p.50-55, jan./fev. 2003.

Dental trauma in children is a common occurrence specially between the ages of two and four years. Several consequences after these traumatic injuries could occur either in the traumatized deciduous teeth or in their successors. The inflammatory reaction of the dentin-pulp complex in the traumatized deciduous tooth could be reversible or irreversible, with several alterations, like pulp

canal obliteration; pulp necrosis; and internal or external root resorption. Therefore, the knowledge of possible complications and clinic and radiographic follow-up are very important. The aim of this paper is to describe the sequelae that can occur in the traumatized primary teeth, by the ilustration and discussion of five cases.

KEYWORDS: Primary dentition; Tooth injuries/diagnosis; Tooth injuries/radiography; Tooth injuries/complications; Dental pulp/injuries.

REFERÊNCIAS

ANDREASEN, J.O. Challenges in clinical dental traumatology. **Endod Dent Traumatol**, Copenhagen, v.1, n.1, p.45-55, Apr. 1985.

ANDREASEN, J.O.; ANDREASEN, F.M. **Textbook and color atlas of traumatic injuries to the teeth**. 3.ed. Copenhagen: Mosby, 1994. 212p.

BRIN, I.; BEN-BASSAT, Y.; FUKS, A.; ZILBERMAN, Y. Trauma to the primary incisors and its effec on the permanent successors. **Pediatr Dent**, Chicago, v.6, n.2, p.78-82, June 1984.

BORUM, M.K.; ANDREASEN, J. Sequelae of trauma to primary maxillary incisors. I. Complications in the Primary Dentition. **Endod Dent Traumatol**, Copenhagen, v.14, n.1, p.31-44, Feb.1998.

CAMERON, A.; WIDMER, R. **Manual de Odontopediatria**. São Paulo: Santos, 2001. 368p.

ESTRELA, C.; FIGUEIREDO, J.A.P. **Endodontia**: princípios biológicos e mecânicos. São Paulo: Artes Médicas, 1999. p.139-149.

FRIED, I.; ERICKSON, P. Anterior tooth trauma in the primary dentition – incidence, classificacion, treatment methods and sequelae: a review of literature. **J Dent Child**, Chicago, v.62, n.4, p.256-261, July/Aug. 1995.

GARCIA-GODOY, F.; GARCIA-GODOY, F.; GARCIA-GODOY, F.M. Primary teeth traumatic injuries at a private pediatric dental center. **Endod Dent Traumatol**, Copenhagen, v.3, n.3, p.126-129, June 1987.

HARGREAVES, J.A.; CLEATON-JONES, P.E.; ROBERTS, G.J.; WILLIAMS, S.; MATEJKA, J.M. Trauma to primary teeth of South African pre-school children. **Endod Dent Traumatol**, Copenhagen, v.15, n.2, p.73-76, Apr. 1999.

HOLAN, G.; FUKS, A. The diagnostic value of coronal dark-gray discoloration in the primary teeth following traumatic injuries. **Pediatr Dent**, Chicago, v.18, n.3, p.224-227, May/June 1996.

MC DONALD, R.; AVERY, D. **Odontopediatria**. 7.ed. Rio de Janeiro: Guanabara Koogan, 2001. 367p.

NOGUEIRA, A.J.; NOGUEIRA, R.; GILLET, A. Aspectos clínicos dos traumas dentais na 1º infância. **J Bras Odontopediatr Odontol Bebê**, Curitiba, v.2, n.6, p.92-95, 1999.

PETERSON, D.S.; TAYLOR, M.H.; MARLEY, J.F. Calcific metamorphoses with internal resorption. **Oral Surg**, Sant Louis, v.60, n.2, p.231-233, Aug. 1985.

RIBEIRO, A.A.; CHEVITARESE, L.M.; SOUZA, I.P.R. A importância da atenção primária e do acompanhamento nos casos de intrusão traumática de dentes decíduos – Relato de casos. **J Bras Odontopediatr Odontol Bebê**, Curitiba, v.1, n.4, p.65-71, 1998.

SHAFER, W.G.; HINE, M.K.; LEVY, B.M. **Tratado de patologia bucal**. 4.ed. Rio de Janeiro: Guanabara Koogan, 1987. 837p.

SOPOROWSKI, N.I.; ALLRED, E.N.; NEEDLEMAN, H.L. Luxation injuries of primary anterior teeth prognosis and related correlates. **Pediatr Dent**, Chicago, v.16, n.2, p.96-101, Mar./Apr. 1994.

VON ARX, T. Developmental disturbances of permanent teeth following trauma to the primary dentition. **Aust Dent J**, Saint Leonards, v.38, n.1, p.1-10, Feb. 1993.

Recebido para publicação em: 24/05/02

Enviado para reformulação em: 21/06/02

Aceito para publicação em: 30/07/02