Síndrome de Goldenhar: Relato de Caso Clínico

Goldenhar Syndrome: Case Report

Luís Candido Pinto da Silva*
Cláudia Valéria de Souza Resende Penido**

Silva LCP da, Penido CV de SR. Síndrome de Goldenhar: relato de caso clínico. J Bras Odontopediatr Odontol Bebê 2003; 6(32):283-6.

Este trabalho tem por objetivo descrever o caso de um bebê com 11 meses, portador da Síndrome de Goldenhar. A criança, assistida por profissionais da área médica de diversas especialidades, não recebeu o tratamento mais adequado em função da falta de integração e de intervenções precoces, apesar de cada um dos profissionais atuar corretamente dentro da sua especialidade.

PALAVRAS-CHAVE: Síndrome de Goldenhar; Diagnóstico; Odontopediatria.

*Professor da Faculdade de Odontologia da PUCMINAS; Professor do Curso de Especialização em Odontopediatria da PUCMINAS; Coordenador do Curso de Residência em Pacientes Especiais da PUCMINAS; Aluno do Curso de Mestrado em Odontologia da PUCMINAS, Área de Concentração Odontopediatria; Rua Leopoldina 850/202 - CEP: 30330-230, Belo Horizonte, MG; e-mail: lcandido@pucminas.br
**Especialista (FOB-USP), Mestre e Doutora em Odontopediatria (FOAr-UNESP); Professora da Faculdade de Odontologia de Itaúna; Professora do Programa de Mestrado da PUCMINAS.

INTRODUÇÃO

A síndrome de Goldenhar é também denominada como microssomia hemifacial, espectro oculo-auriculovertebral ou síndrome do primeiro e segundo arcos branquiais. Estas diferentes denominações estão relacionadas com os diferentes sinais encontrados que variam de paciente para paciente. Caracteriza-se por anomalias congênitas em diferentes locais do corpo, mas principalmente na face, orelhas e vértebras (Ryan *et al.*, 1988).

A necessidade de orientações precisas, por uma equipe de saúde, a pais de crianças portadoras de deformidades craniofaciais associadas a outras deficiências sistêmicas, é mostrada neste artigo. A falta de informações seguras sobre a patologia implica perda de tempo para se iniciar o tratamento correto, o que certamente irá ocasionar graves prejuízos de natureza funcional e estética para o paciente. O presente relato de caso clínico de uma criança portadora da síndrome de Goldenhar baseado em revisão bibliográfica atual e na história obtida com a família, vem confirmar este fato.

REVISÃO DA LITERATURA

Diagnóstico / Etiologia:

Os principais defeitos encontrados neste conjunto de malformações são devidos principalmente a erros de morfogênese do primeiro e segundo arcos branquiais, acompanhados em alguns casos de malformações das vértebras e/ou dos olhos. As anomalias presentes na síndrome costumam ser assimétricas e em aproximadamente 70% dos casos são unilaterais, o que configura a microssomia hemifacial. Apresentam como características a hipoplasia da maxila e/ou da mandíbula, afetando o côndilo e o ramo, com conseqüências na articulação temporomandibular, malformações do ouvido interno acompanhadas de surdez e manifestações nos olhos. A presença de dermóide epibulbar, sobretudo quando acompanhada de anomalias de vértebras, determina a denominação "síndrome de Goldenhar" (Baum, Feingold, 1973). Admite-se, no entanto, que a síndrome de Goldenhar e a microssomia hemifacial não representam senão variações em torno da gravidade de um mesmo erro da morfogênese (Smith, 1989).

Stanojevic *et al.* (2000) relataram a presença, na síndrome de anormalidades nos olhos que podem se apresentar como pequenas manchas brancas dermóides e lipodermóides epibulbares.

As malformações auriculares podem variar da completa aplasia até deformidades no ouvido externo, interno e médio, resultando em perda de audição (Carvalho *et al.,* 1999).

Kahl-Nieke, Fischbach (1998) afirmaram que pode ocorrer hipoplasia de músculos como masseter, temporal e pterigóide, o que eventualmente

pode mudar a expressão facial do lado envolvido e que achados na musculatura da cavidade bucal no lado mais afetado são comuns, porém de pouca severidade.

Os músculos do lado afetado da face são atrofiados ou pouco desenvolvidos e freqüentemente existem apêndices fibromatosos pré-auriculares (*skin tags*) e cavidades na frente da orelha ou na linha entre esta e o canto da boca. Nas malformações auriculares, o canal da orelha pode estar completamente ausente, implicando em surdez (unilateral) em aproximadamente 40% dos casos (Smith, 1989).

Smith (1989) relatou que as crianças com a Síndrome de Goldenhar podem apresentar problemas cardíacos (comunicação interventricular, tetralogia de Fallot e coarctação da aorta), renais e pulmonares e que a grande maioria dos portadores desta síndrome apresenta pouco ganho de peso nos dois primeiros anos de vida. Oligofrenia e, em 13% dos casos, QI abaixo de 85.

A etiologia da síndrome ainda não é bem conhecida, porém há evidências de origem genética, com transmissão autossômica dominante, em que a morfologia da crista neural seria afetada, o que ocasionaria malformação dos derivados do primeiro e segundo arcos branquiais, afetando a face, orelhas, olhos, vértebras, e causando outras anomalias (Regenbogen *et al.,* 1982).

Lam (2000) sugeriu que esta síndrome possa advir de um acidente vascular no feto. Este acidente causa a diminuição de aporte sanguíneo e produção de coágulos na área daqueles tecidos que desenvolverão as estruturas da orelha e mandíbula. A severidade do dano causado pelo acidente vascular estaria diretamente relacionada ao período de desenvolvimento em que este aconteceu, bem como também à área de destruição que houve no tecido afetado.

Devido aos defeitos de crescimento e desenvolvimento das áreas afetadas, as características da síndrome são mais evidentes à medida que a criança cresce. Sua prevalência é de 1:3.000/1:5.000, observando-se certa preferência pelo sexo masculino (Smith, 1989).

Tratamento:

Poswillo (1974) relata que o tratamento das crianças portadoras da síndrome de Goldenhar deveria obedecer a um planejamento cronológico, e ser efetuado por equipe interdisciplinar que daria prioridade aos eventos de maior gravidade e que poderiam influir nos aspectos respiratórios, auditivos e funcionais do paciente.

A identificação e o tratamento precoce da surdez são de extrema importância e a terapia de fala é freqüentemente necessária. A orientação de Nutricionistas é muito importante para que haja ganho de peso importante na primeira infância. Problemas cardíacos, renais e pulmonares podem exigir tratamento apropriado com especialistas (Kumar *et al.*, 2000).

Nas malformações faciais, dos maxilares e auriculares, a cirurgia plástica e maxilofacial apresenta resultados bastante satisfatórios. As falhas no desenvolvimento da maxila e mandíbula podem trazer problemas de respiração, como também maloclusões, que precisarão ser tratadas cirurgicamente e através da Ortodontia, e em que as intervenções precoces seriam recomendadas (Kahl-Nieke, Fischbach, 1998).

Para estes pacientes, o tratamento geralmente exige a atuação de um Cirurgião craniofacial e de um Ortodontista com experiência no tratamento destes problemas. Se a retrusão mandibular for severa o bastante para causar deficiências respiratórias, além de acompanhamento especializado por um Otorrinolaringologista, a deformidade de mandíbula deve ser tratada cirurgicamente logo aos 3 anos de idade. O objetivo de tratar a redução mandibular pode ser alcançado através de enxertos de osso e/ou osseodistração, conduta esta que será determinada pelo Cirurgião (Kumar *et al.*, 2000).

Quando é necessária a reconstrução auricular, ela é feita normalmente em várias fases, a partir dos seis anos de idade. Ao longo de todo este tratamento, a oclusão do paciente deverá ser monitorada (Poswillo, 1974).

RELATO DO CASO CLÍNICO

Paciente com 11 meses de idade, segundo filho de casal sadio, não consangüíneo, foi levado pelos pais a consultório odontológico particular, com alegação de estarem sem uma diretriz para o tratamento da criança, uma vez que, apesar de bem assistidos por diversos médicos, não tinham ainda noção de como proceder, pois as orientações dadas por estes profissionais se limitavam à especialidade de cada um.

Na anamnese, não foram relatados dados relevantes em relação à saúde dos pais e, no histórico familiar, nenhum fato que pudesse estar relacionado ao caso. Em relação à gravidez, não foi constatada nenhuma intercorrência, sendo levada a termo (39 semanas) sem o uso de drogas teratogênicas.

O parto foi através de cesariana, tendo o paciente nascido com 2,625kg, comprimento de 47cm, perímetro cefálico de 34cm, e Apgar 6 e 8. Houve relato de aspiração de líquido amniótico, com alta hospitalar em 2 dias.

Seu primeiro exame médico revelou plagiocefalia discreta (deformidade do crânio, que adquire forma assimétrica, decorrente da fusão unilateral

prematura da sutura coronal e/ou da sutura lambdóide) (Enlow, 1993), calvície frontal, assimetria facial, estrabismo convergente (Figura 1), dermóide epibulbar bilateral, apêndices pré-auriculares, prolongamento lateral do ângulo da boca com aspecto de fenda (Figura 2), condutos auditivos estreitos, micrognatia e rins palpáveis.

O paciente foi encaminhado para estudo cromossômico, que revelou cariótipo masculino normal (46, X, Y). Seu fenótipo sugeriu o diagnóstico de espectro oculoauriculovertebral (síndrome de Goldenhar). Entretanto, de forma incoerente, o mesmo laudo revelou que não foi constatada nenhuma anomalia vertebral, que, segundo Smith (1989) é uma das características marcantes da síndrome. Foi recomendado por profissional da área médica, ultra-som renal, além de avaliação oftalmológica e otorrinolaringológica.

Posteriormente foi realizada audiometria de tronco cerebral. Verificou-se ausência de resposta auditiva, tendo o Otorrinolaringologista diagnosticado disacussia neurosensorial bilateral.

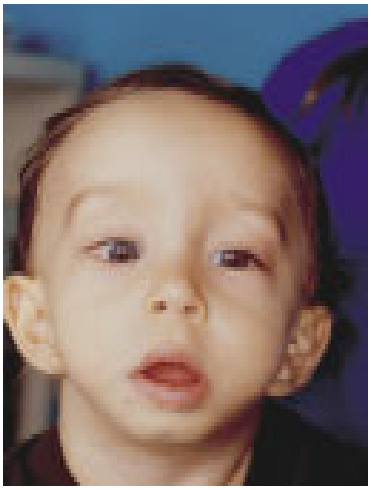

FIGURA 1: *Fotografia de frente – estrabismo convergente à direita.*

FIGURA 2: *Fotografia de perfil: (A) Plagiocefalia (B) Prolongamento lateral do ângulo da boca com aspecto de fenda (C) Apêndices pré-auriculares (*Skin tags*).*

Um terceiro exame (tomografia computadorizada de ouvidos) foi realizado com o resultado relatando atresia óssea do canal auditivo externo e interno à direita e hipoplasia severa do ouvido médio. As mesmas estruturas à esquerda aparentemente estavam conservadas. O exame de ultra-som das vias urinárias, realizado neste mesmo dia, mostrou diagnóstico ecográfico sem alterações.

A partir desta data o paciente começou a apresentar episódios de dificuldades respiratórias severas, tendo o Otorrinolaringologista afirmado serem resultado da postura da língua (que tem o desenvolvimento normal) em uma mandíbula com deficiência de crescimento.

DISCUSSÃO

Pacientes portadores de síndromes com características de malformações craniofaciais, principalmente aquelas com manifestações na cavidade bucal, além do diagnóstico precoce devem ser tratados obedecendo a um rigoroso planejamento cronológico e por equipe de saúde interdisciplinar extremamente integrada, que deverá dar prioridade aos eventos de maior gravidade. No presente caso, o paciente portador da síndrome de Goldenhar, além das malformações, possui características que irão influir em suas funções respiratória, auditiva e funcional, o que vem reforçar a necessidade de diagnóstico e intervenções precoces (Kahl-Nieke, Fischbach, 1998).

O Cirurgião-dentista apresenta papel importante na abordagem destas malformações tanto na avaliação e planejamento como no tratamento, e neste caso específico exerceu um papel de orientador, uma vez que os pais, de posse de diversos diagnósticos isolados, não sabiam como proceder.

Smith (1989) relata que cardiopatias e problemas renais, com freqüência presentes nesta síndrome, exigirão tratamento apropriado com especialista. No entanto, o paciente não foi encaminhado a um Cardiologista, o que seria recomendável, em razão do histórico de alta incidência de cardiopatias.

O tratamento precoce da surdez e terapia de fala deverá ser realizado e a orientação de Nutricionistas é muito importante para que haja ganho de peso importante na primeira infância (Poswillo, 1974).

As malformações faciais, dos maxilares e auriculares exigem a intervenção de Cirurgiões maxilofaciais, que juntamente com Ortodontistas conseguirão fazer com que o paciente possa, do

ponto de vista funcional e estético, levar vida o mais próximo possível da normalidade, levando-se em conta suas deficiências iniciais (Kahl-Nieke, Fischbach, 1998).

Considerando-se todos os aspectos anteriormente relacionados, encaminhamos o paciente a um centro de referência no tratamento interdisciplinar de deformidades craniofaciais.

CONSIDERAÇÕES FINAIS

Não basta o conhecimento das malformações craniofaciais; o domínio dos aspectos clínicos e sistêmicos de qualquer malformação é de fundamental importância para proporcionar ao paciente o atendimento mais adequado, resultando em benefícios funcionais e estéticos de grande importância. O conhecimento pelo Cirurgião-dentista de todos estes aspectos lhe dará condições, dentro de um contexto interdisciplinar, de orientar o seu paciente sobre o momento certo das intervenções relacionadas com a sua área de atuação, o que refletirá sem dúvida em benefícios ao paciente como um todo.

Silva LCP da, Penido CV de SR. Goldenhar syndrome: a case report. J Bras Odontopediatr Odontol Bebê 2003; 6(32):283-6.

This study describes a case of an 11 month-old child with Goldenhar Syndrome. Despite being assisted by a multidisciplinary medical staff, his treatment was not adequate because there was neither appropriate early interventions nor medical coordenated work between the Physicians, although each one of them worked correctly, within the limits of their speciality.

KEYWORDS: Goldenhar syndrome; Diagnosis; Pediatric dentistry.

REFERÊNCIAS

Baum JL, Feingold M. Ocular aspects of Goldenhar's syndrome. Am J Ophthalmol 1973; 75(2):250-7.

Carvalho GJ, Song CS, Vargevik K, Lalwani AK. Auditory and facial nerve dysfunction in patients with hemifacial microsomia. Arch Otolaryngol Head Neck Surg 1999; 125(2):209-12.

Enlow DH. Crescimento facial. 3ª ed. São Paulo: Artes Médicas; 1993.

Kahl-Nieke B, Fischbach R. Effect of early orthopedic intervention on hemifacial microsomia patients: an approach to a cooperative evaluation of treatment results. Am J Orthod Dentofac Orthop 1998; 114(5):538-50.

Kumar R, Balani B, Patwari AK, Anand VK, Ahuja B. Goldenhar syndrome with rare associations. Indian J Ped 2000; 67(3):231-3.

Lam CH. A theory on the embryogenesis of oculo-auriculo-vertebral (Goldenhar) syndrome. J Craniofacial Surg 2000; 11(6):547-52.

Poswillo D. Otomandibular deformity: pathogenesis as a guide to reconstruction. J Maxillofac Surg 1974; 2(3):64-72.

Regenbogen L, Godel V, Goya V, Goodman RH. Further evidence for an autosomal dominant form of oculoauriculovertebral dysplasia. Clin Genet 1982; 21(3):161-7.

Ryan CA, Finner NN, Ives E. Discordance of signs in monozygotic twins concordant for the Goldenhar anomaly. Am J Med Genet 1988; 29(4):755-61.

Stanojevic M, Stipoljev F, Koprcina B, Kurjak A. A oculo-auriculo-vertebral (Goldenhar) spectrum associated with pericentric inversion 9: coincidental findings or etiologic factor? J Craniofac Genet Dev Biol 2000; 20(3):150-4.

Smith DW. Síndromes de malformações congênitas. 3ª ed. São Paulo: Manole; 1989.

Recebido para publicação em: 04/10/2002

Enviado para reformulação em: 06/12/2002

Aceito para publicação em: 08/01/2003